

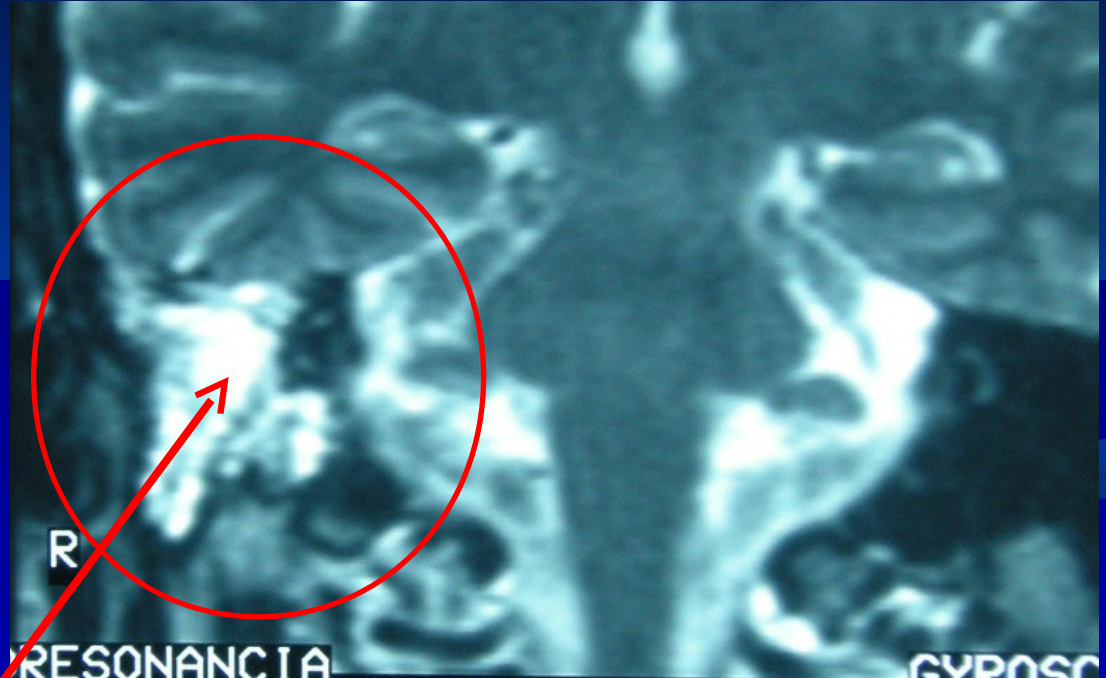
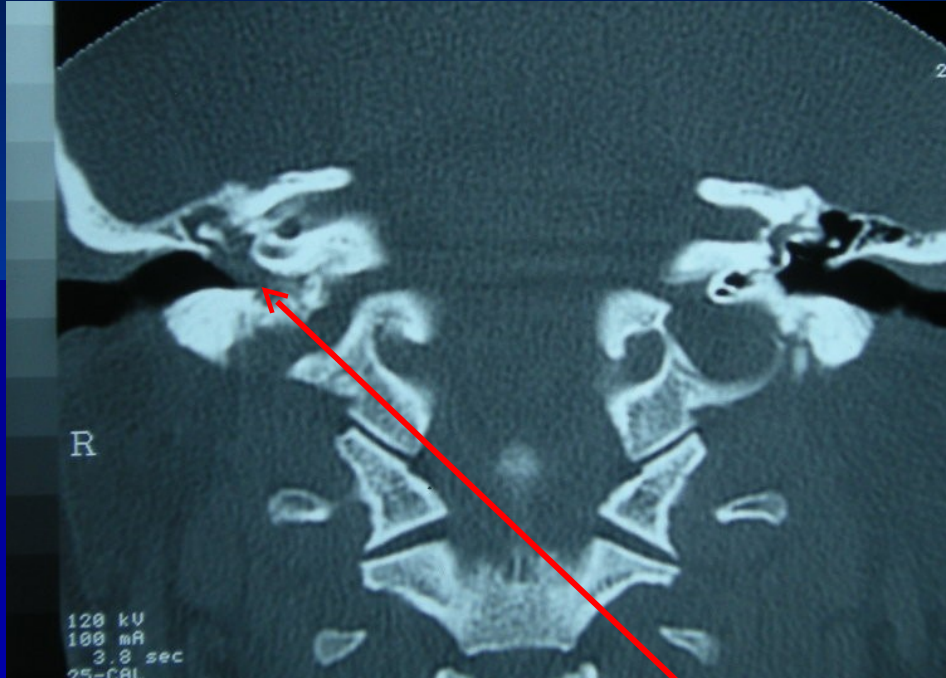
F: 30 años

Motivo de Consulta:

Paciente con diagnóstico de Glomus yugular derecho, es derivada para realizar embolización prequirúrgica de la lesión.

Antecedentes de Enf. Actual:

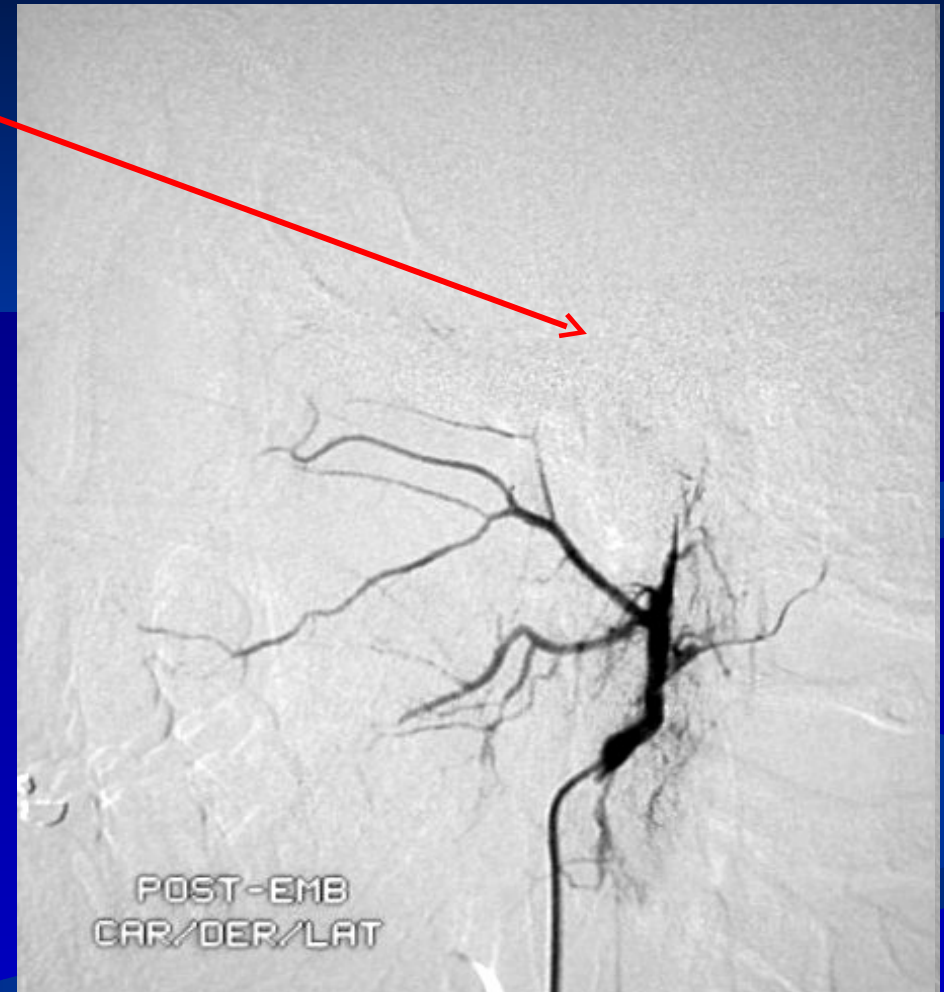
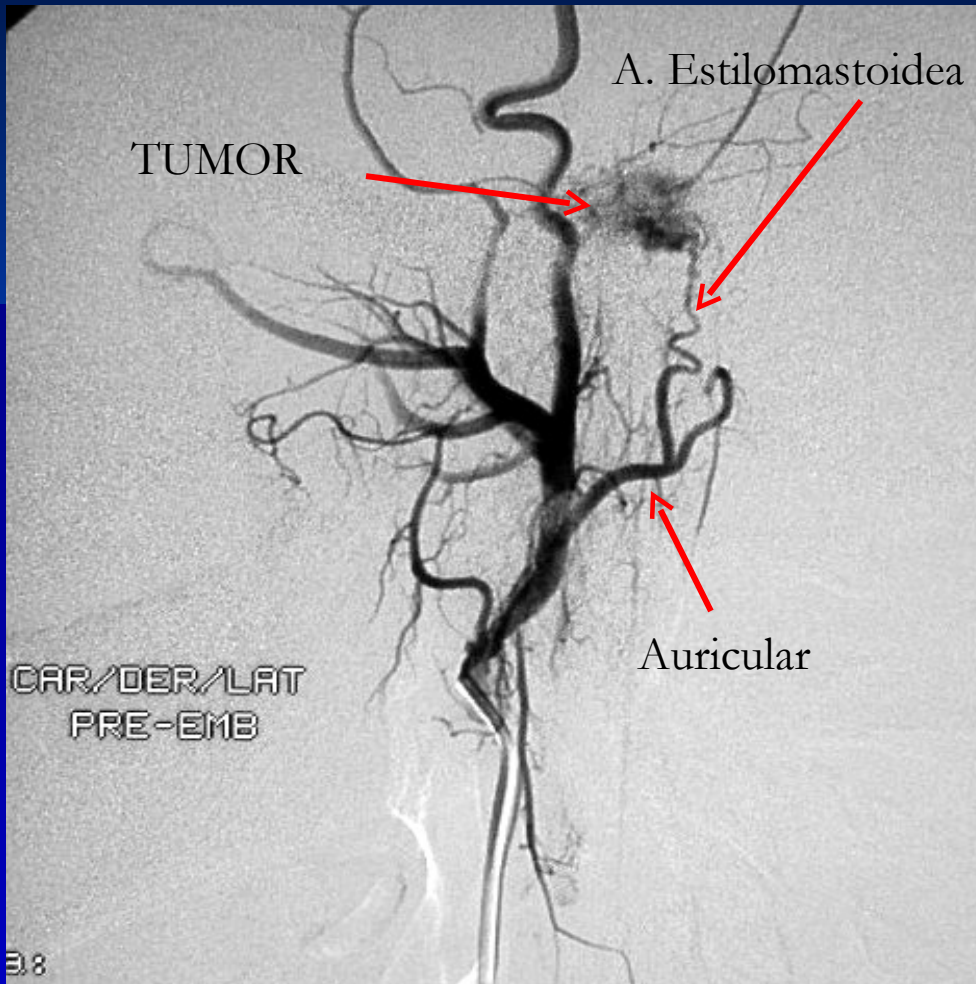
Refiere acufeno (Zumbido) pulsátil progresivo desde julio 2007, e hipoacusia en el oído derecho.



TUMOR

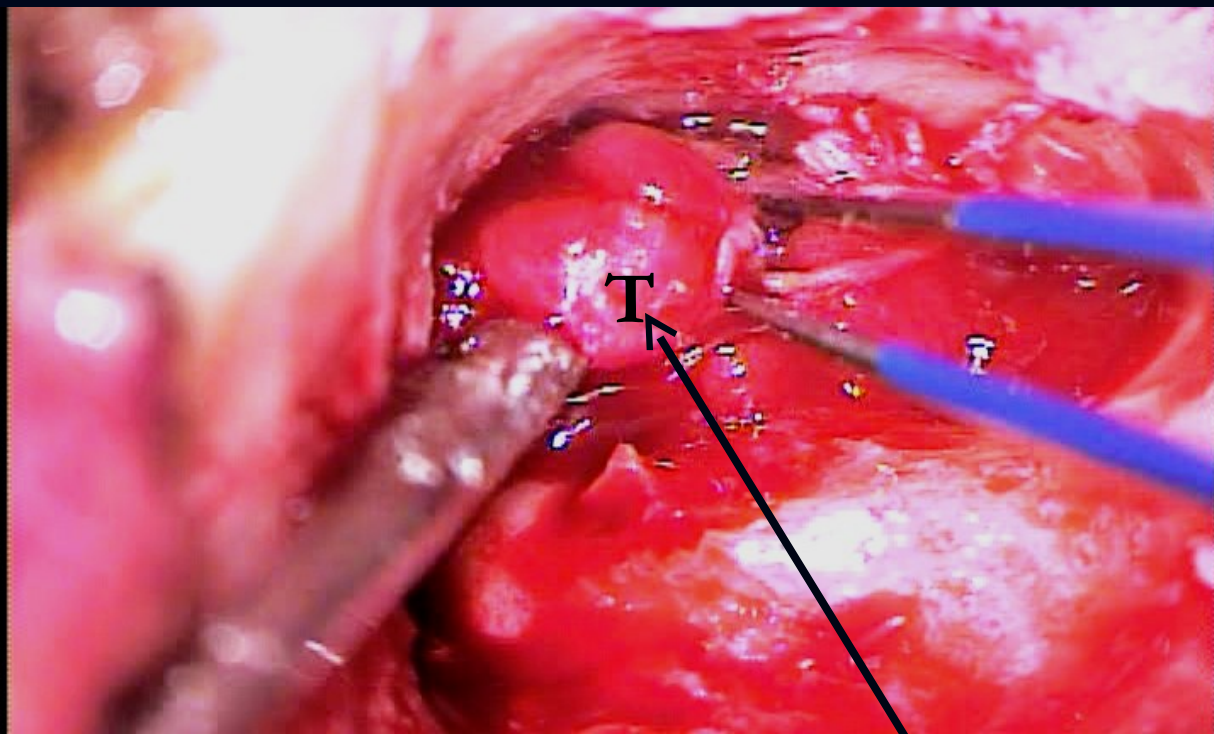
CAROTIDA DERECHA

POST EMBOL



Carotida externa pre embol.

Control post embolización obsérvese la desaparición de la vascularización del tumor



Obsérvese con claridad la extirpación
Del tumor en un campo limpio sin
Sangrado gracias a la embolización.

EVOLUCION

- La paciente se pudo operar perfectamente habiendo tenido una cirugía limpia sin sangrado gracias a la embolización sin la necesidad de realizar transfusiones.
- Los vasos tumorales embolizados no sangraron.
- La embolización fue plenamente exitosa.