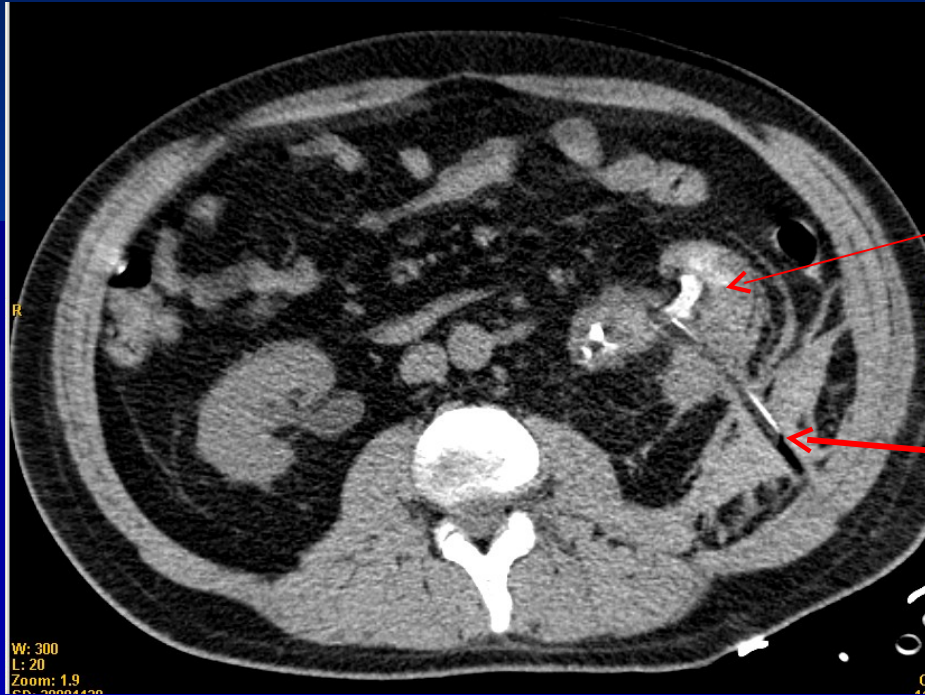


# ANTECEDENTES

- M 35 años
- Litiasis renal izquierda
- 28/11/08 Se realiza litotricia renal izquierda percutánea.
- En la sala de urología evoluciona con sangrado por el drenaje. Descenso del hematocrito de 39 a 28 %.
- Se solicita realizar angiografía con eventual embolización.

# Tomografía computada



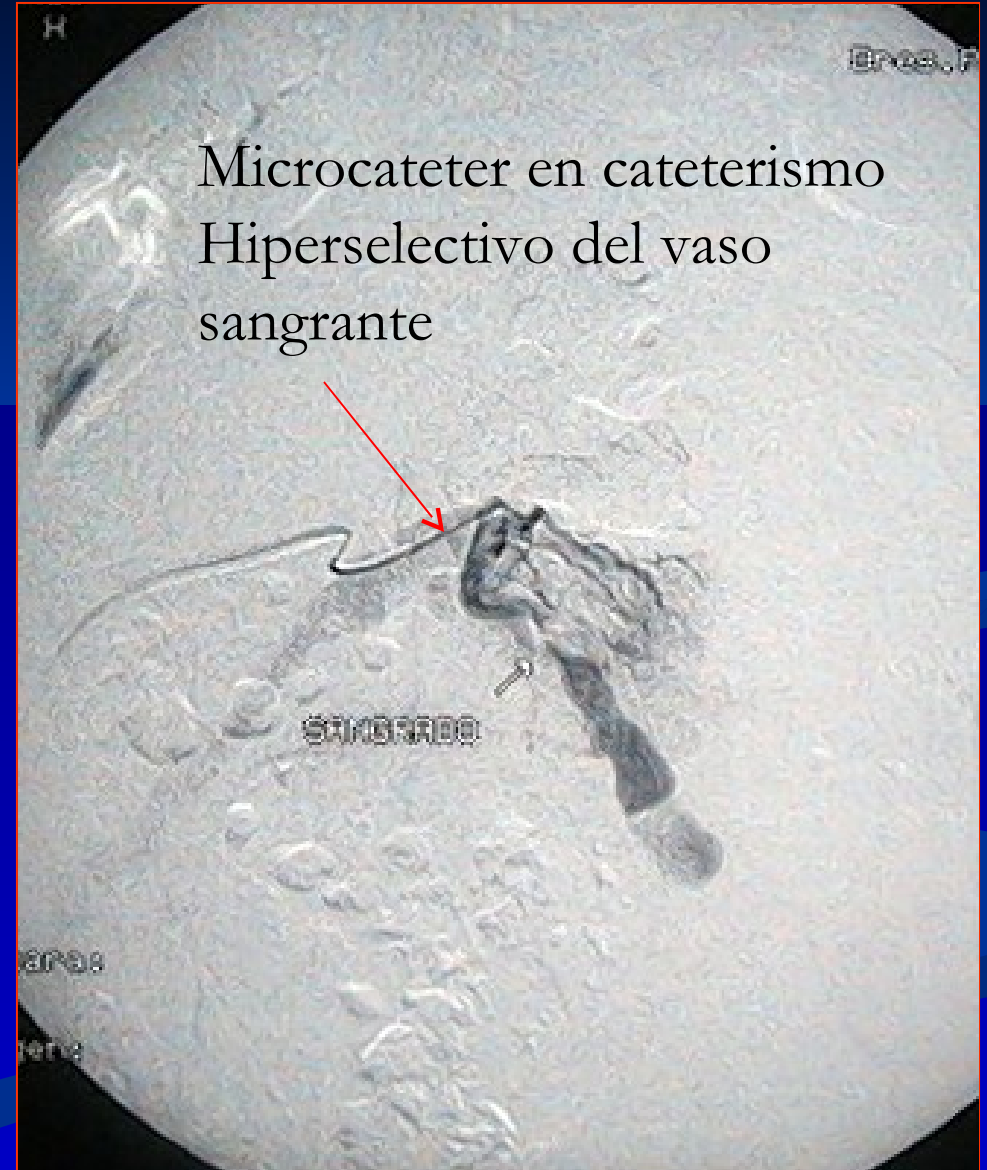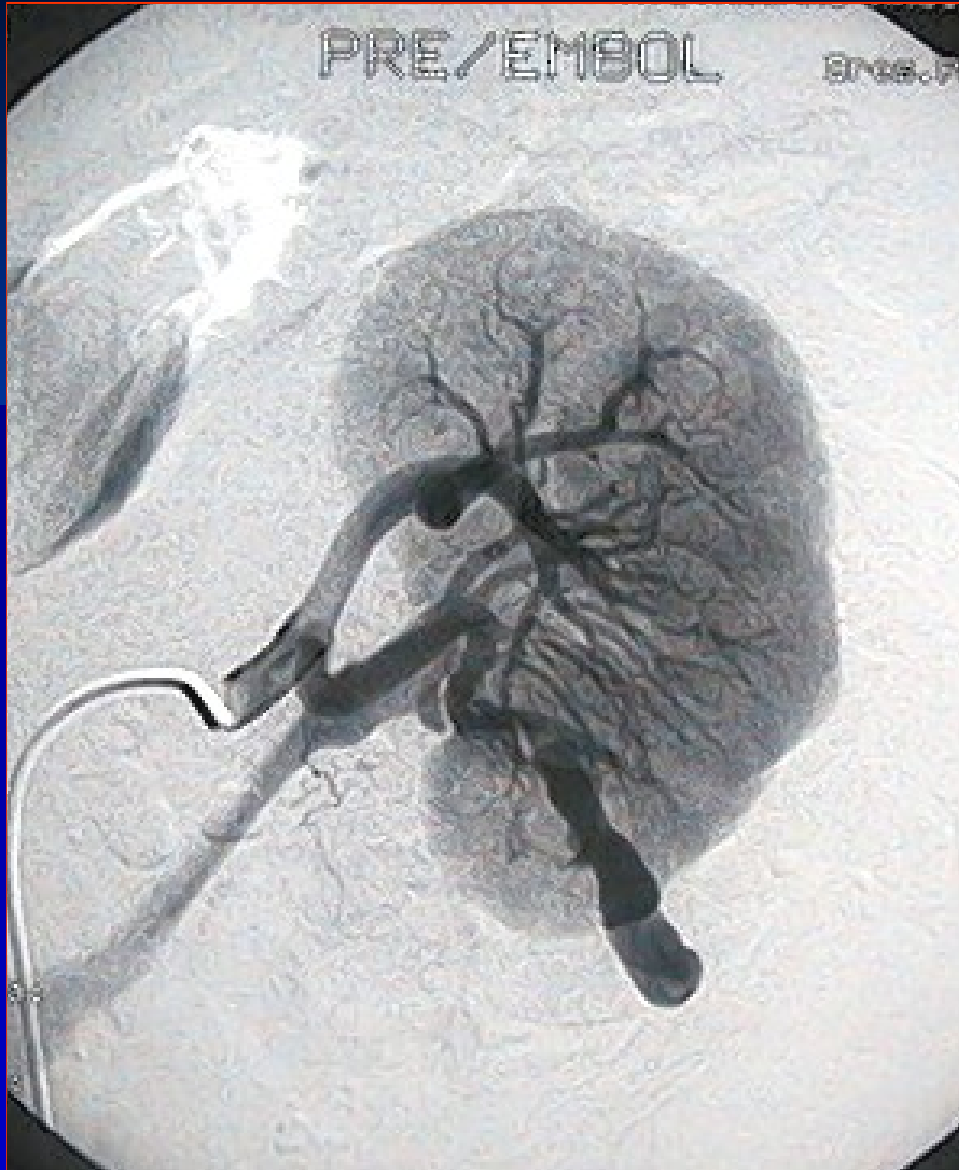
Riñón

Sangrado peri renal secuelar

## PRE EMB

-

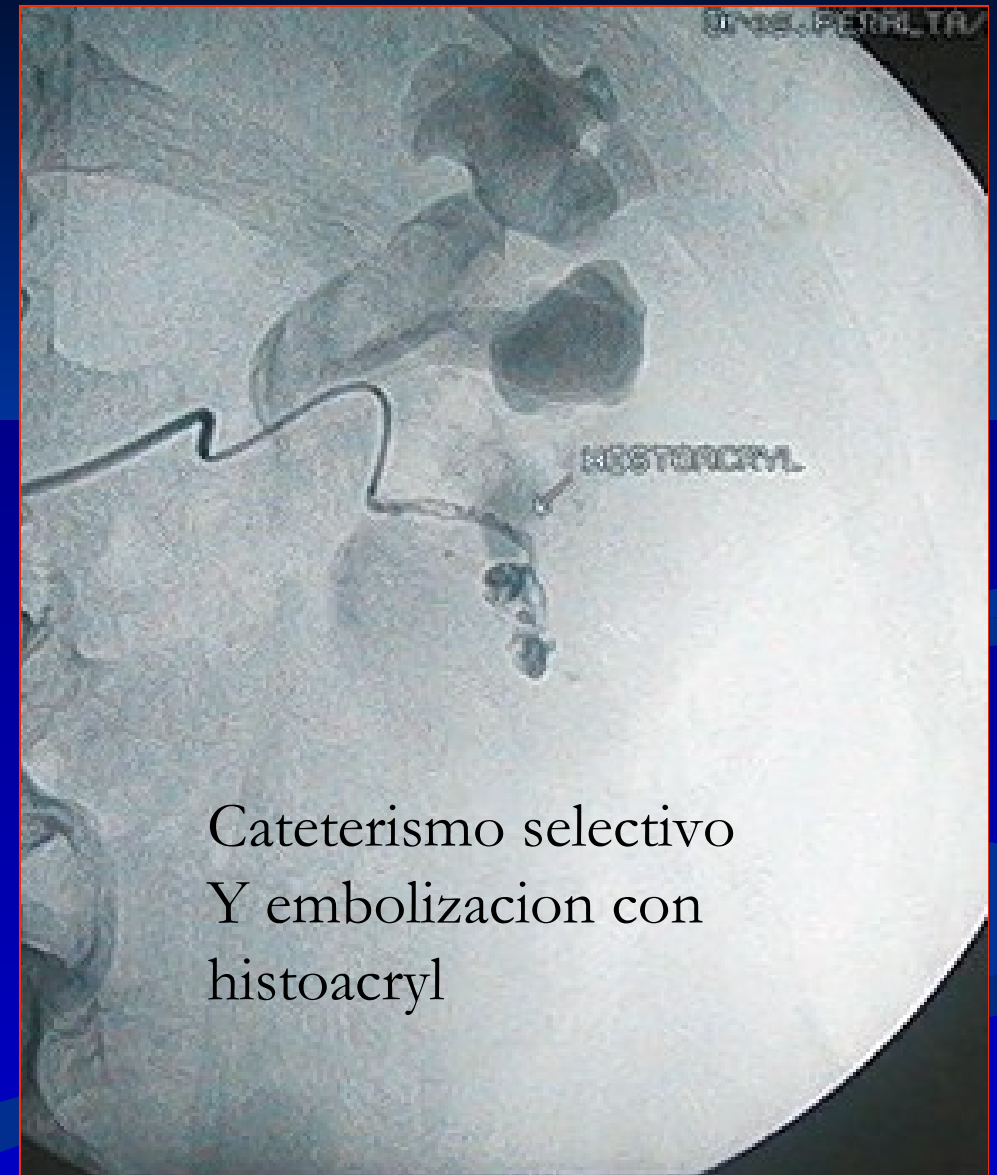
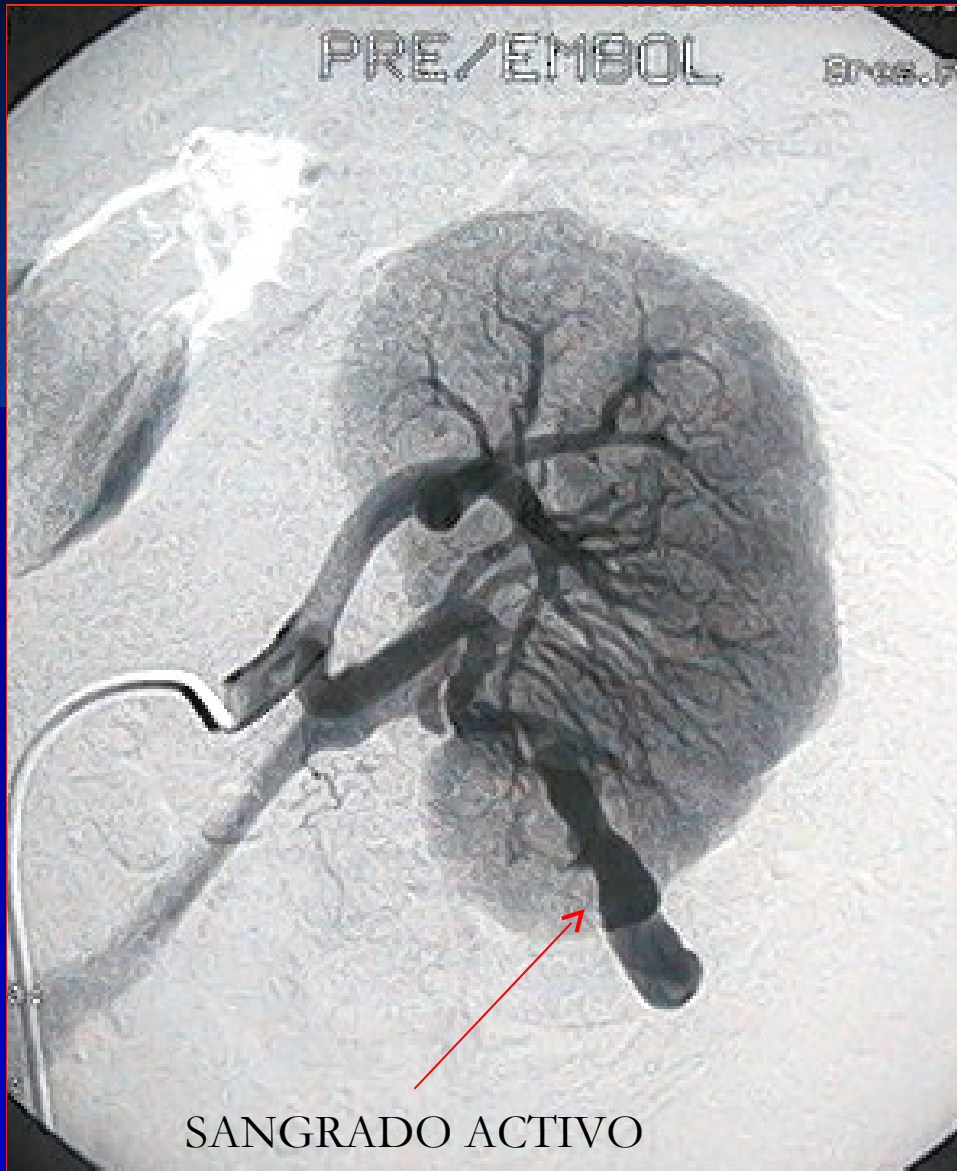
## POST EMBOLIZACION



## PRE EMB

-

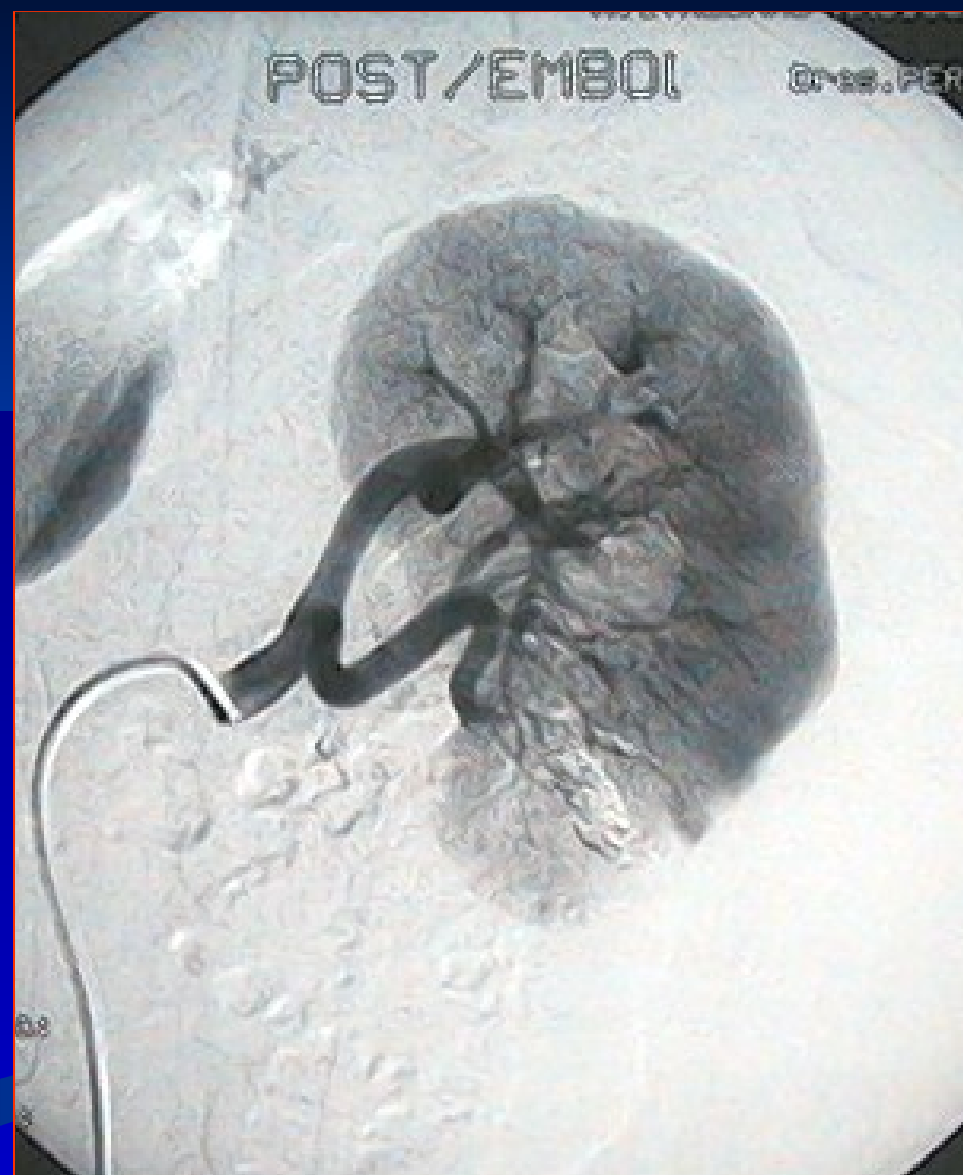
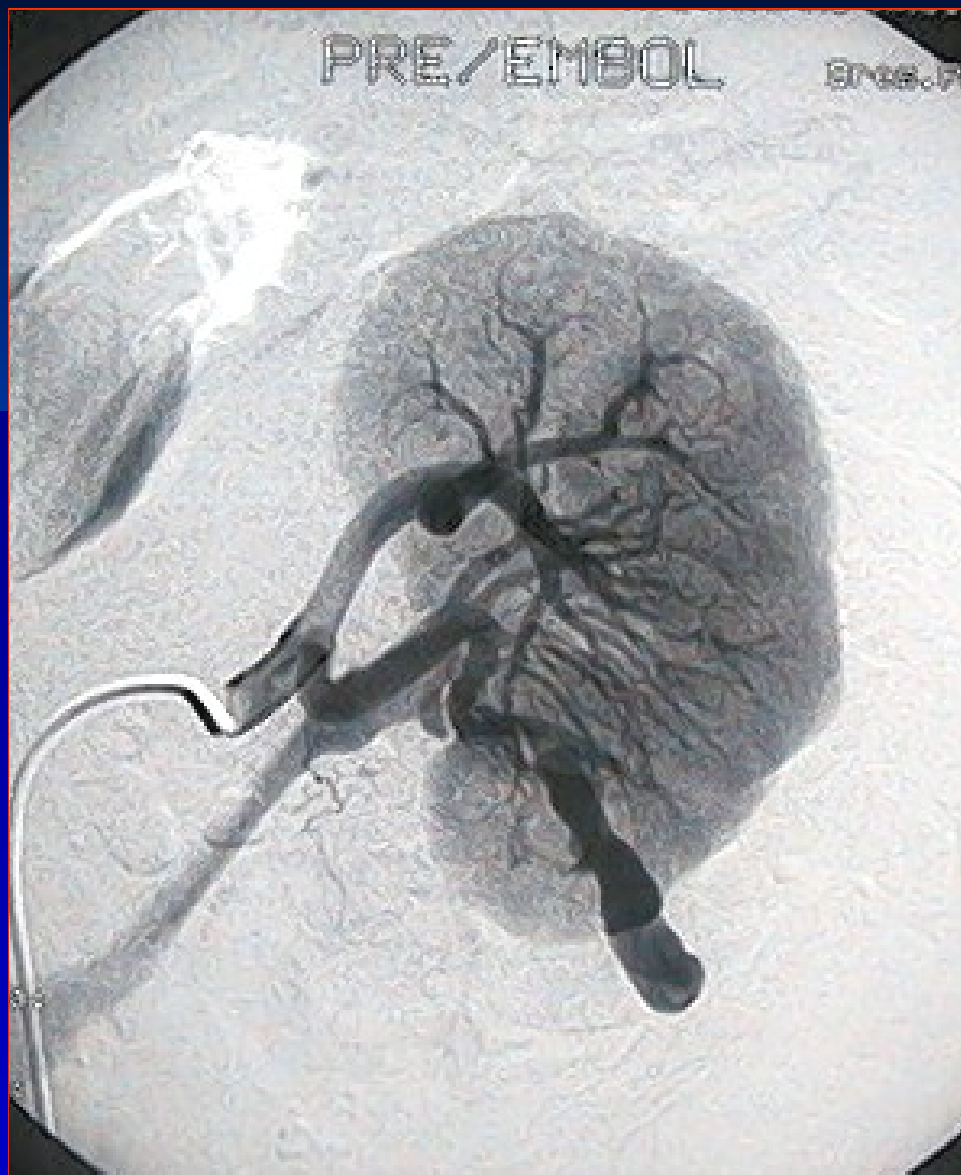
## POST EMBOLIZACION

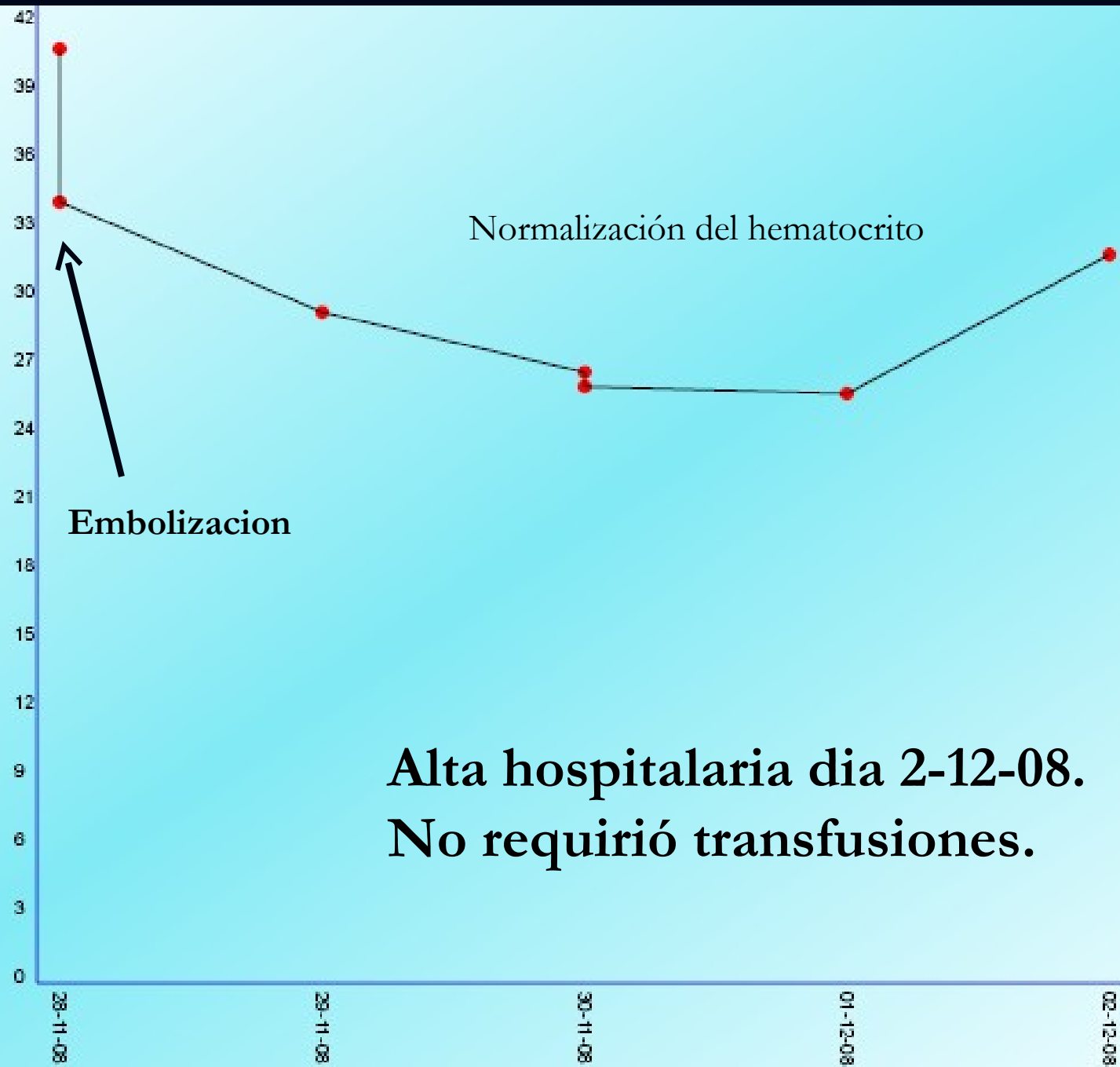


**PRE EMB**

-

**POST EMBOLIZACION**





**Alta hospitalaria dia 2-12-08.  
No requirió transfusiones.**

# Evolución

- Control evolutivo a mediados de enero el paciente no presentó nuevos sangrados

