

FISTULAS ARTERIOVENOSAS PULMONARES

Femenino 14 años

Dificultad respiratoria , fatiga (disnea)

Saturation O2 disminuida

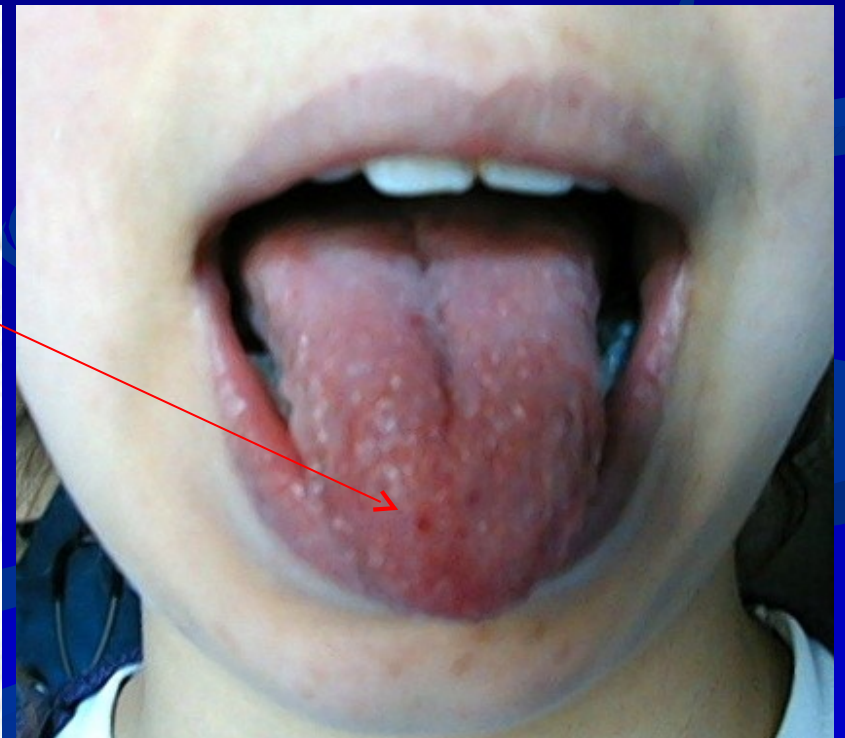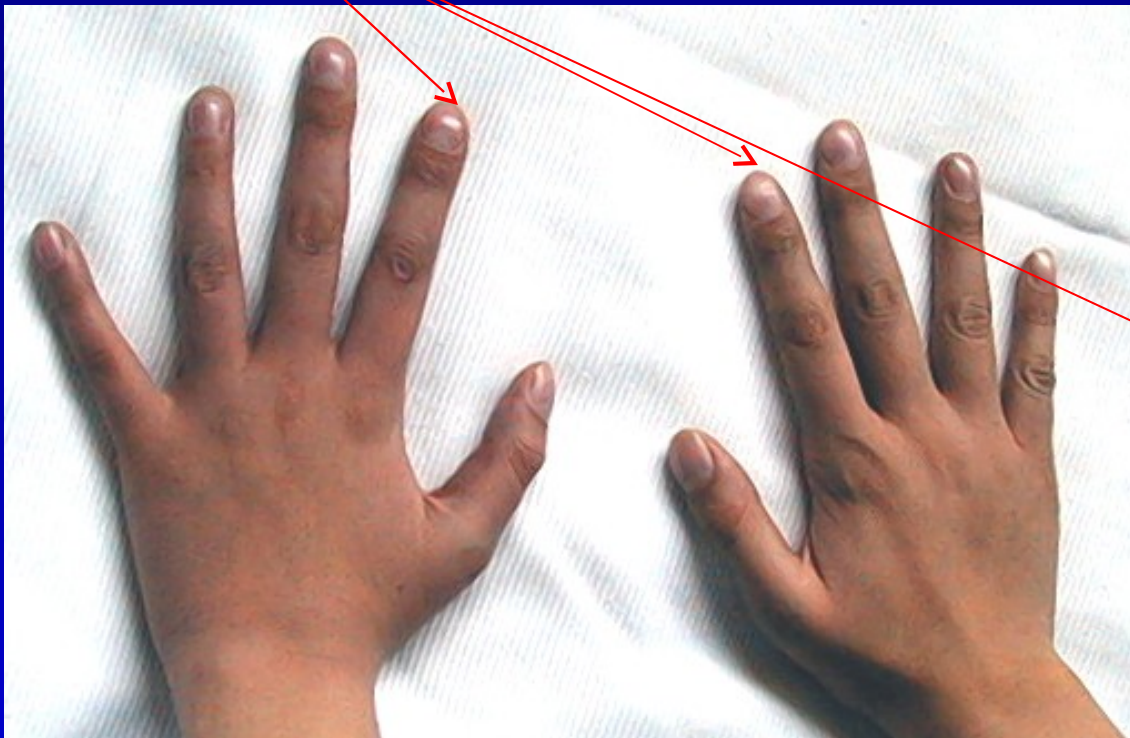
Antecedentes familiares de epistaxis (sangrado nasal)

Telangiectasias (anañitas vasculares en lengua y detras del lobulo de la oreja y

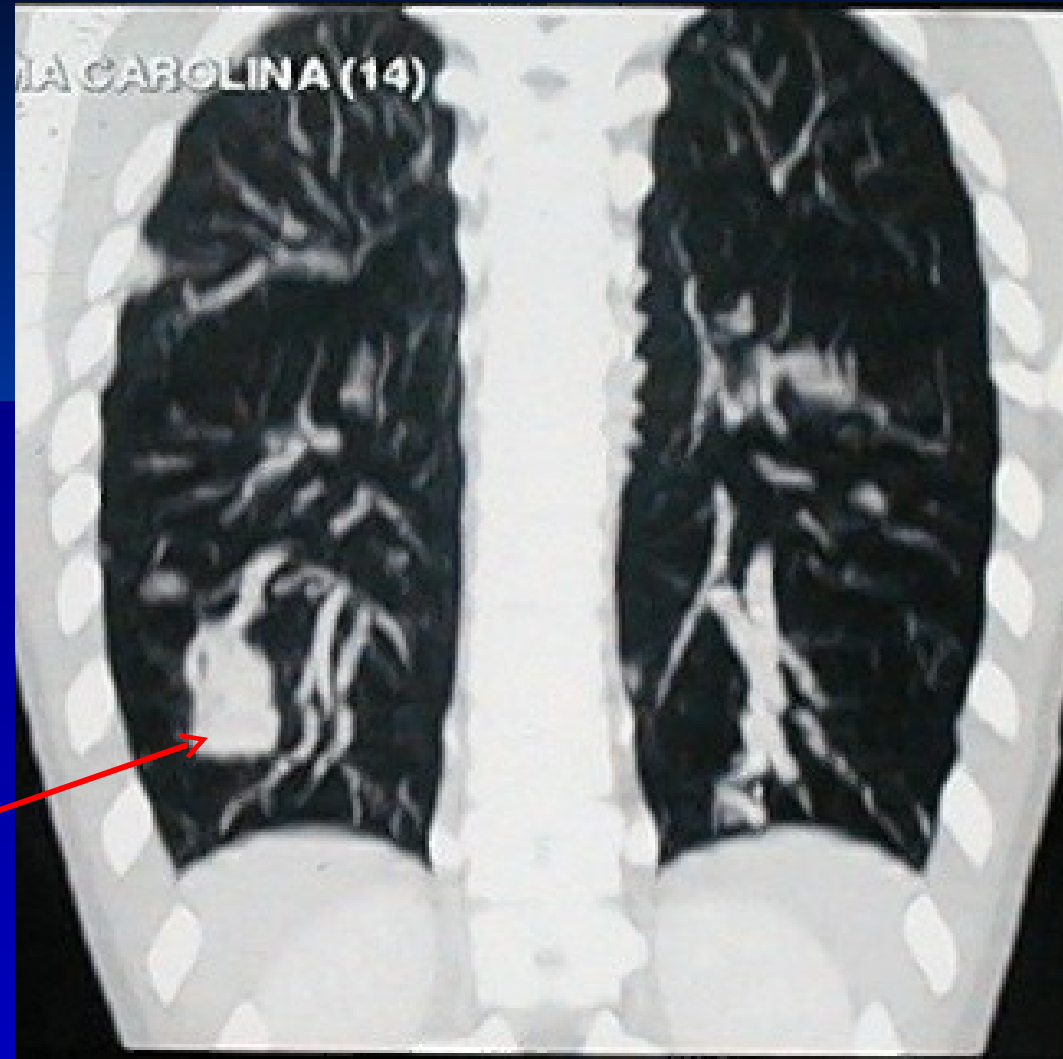
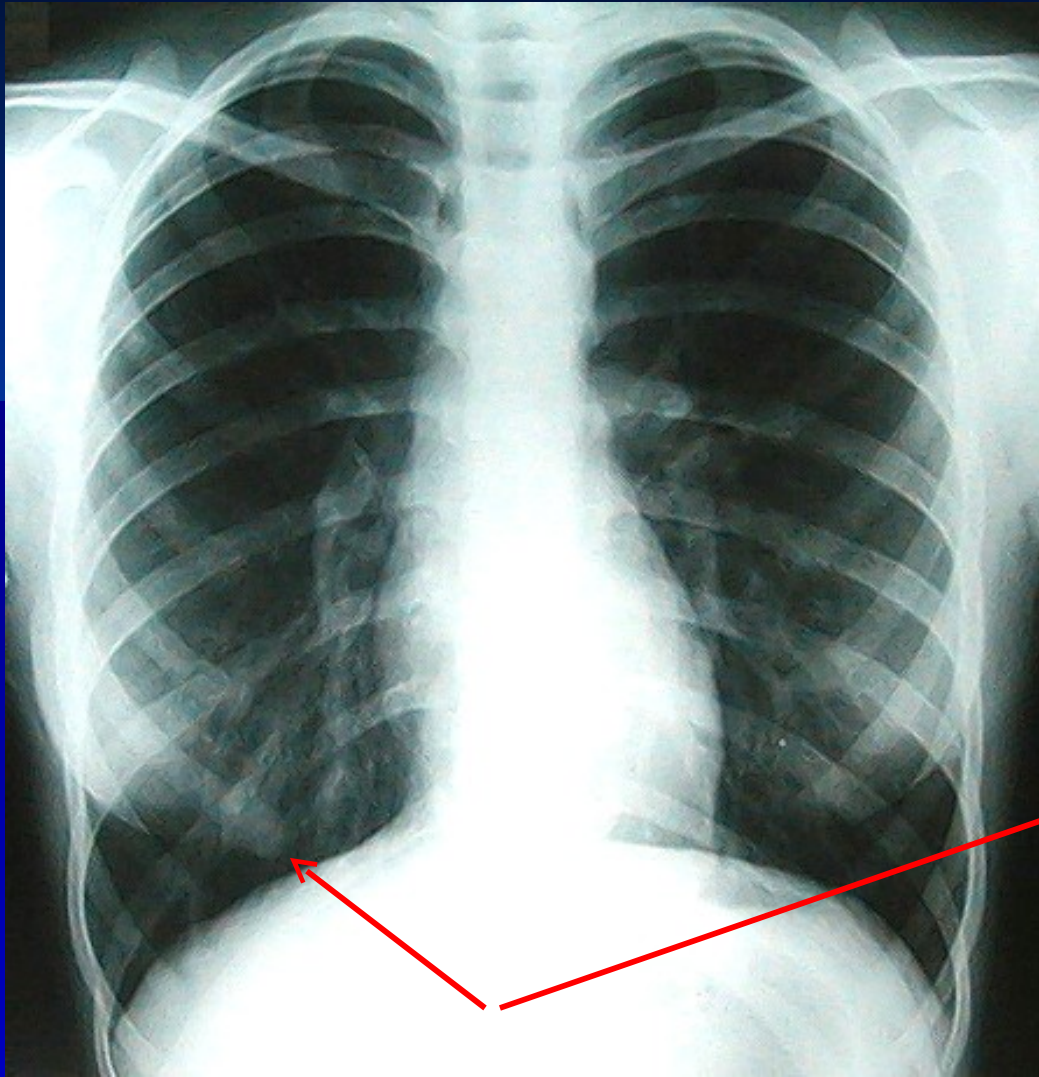
Dedos con extremos redondeados (dedos en palo de tambor)

ROW

(RENDU OSLER WEBER)



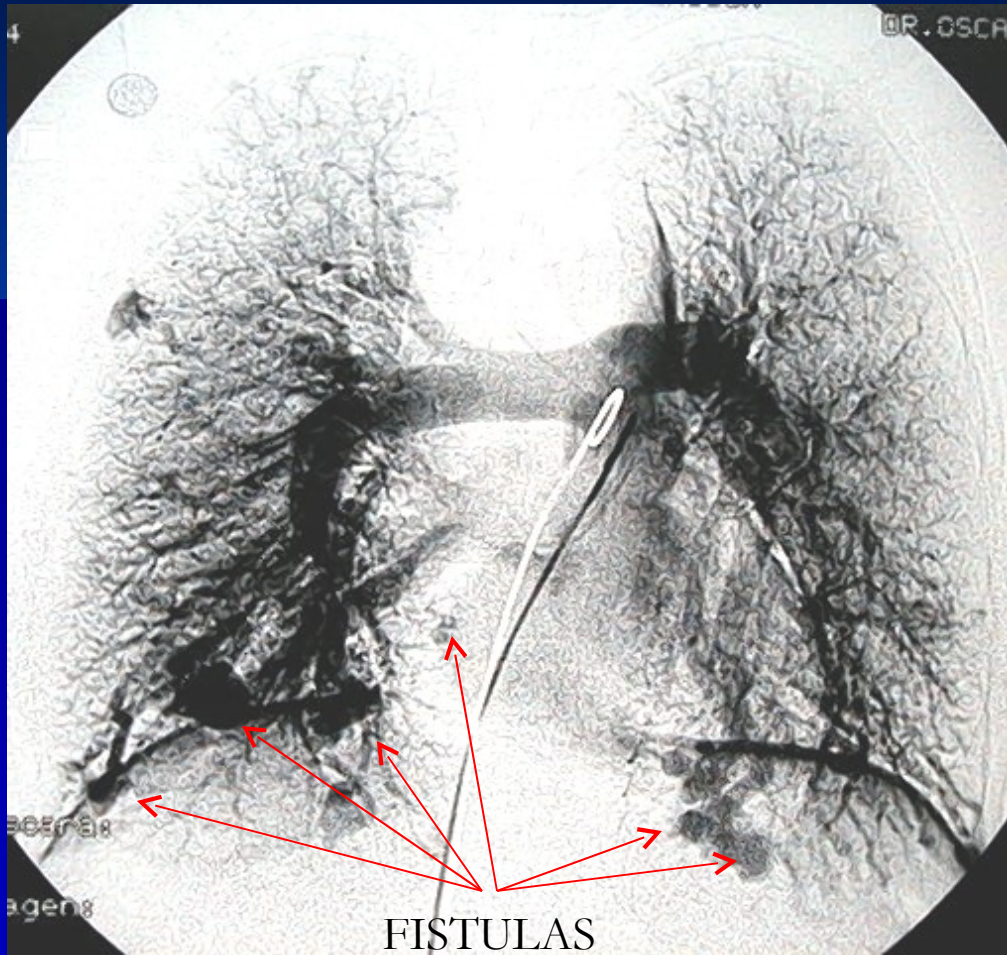
ROW



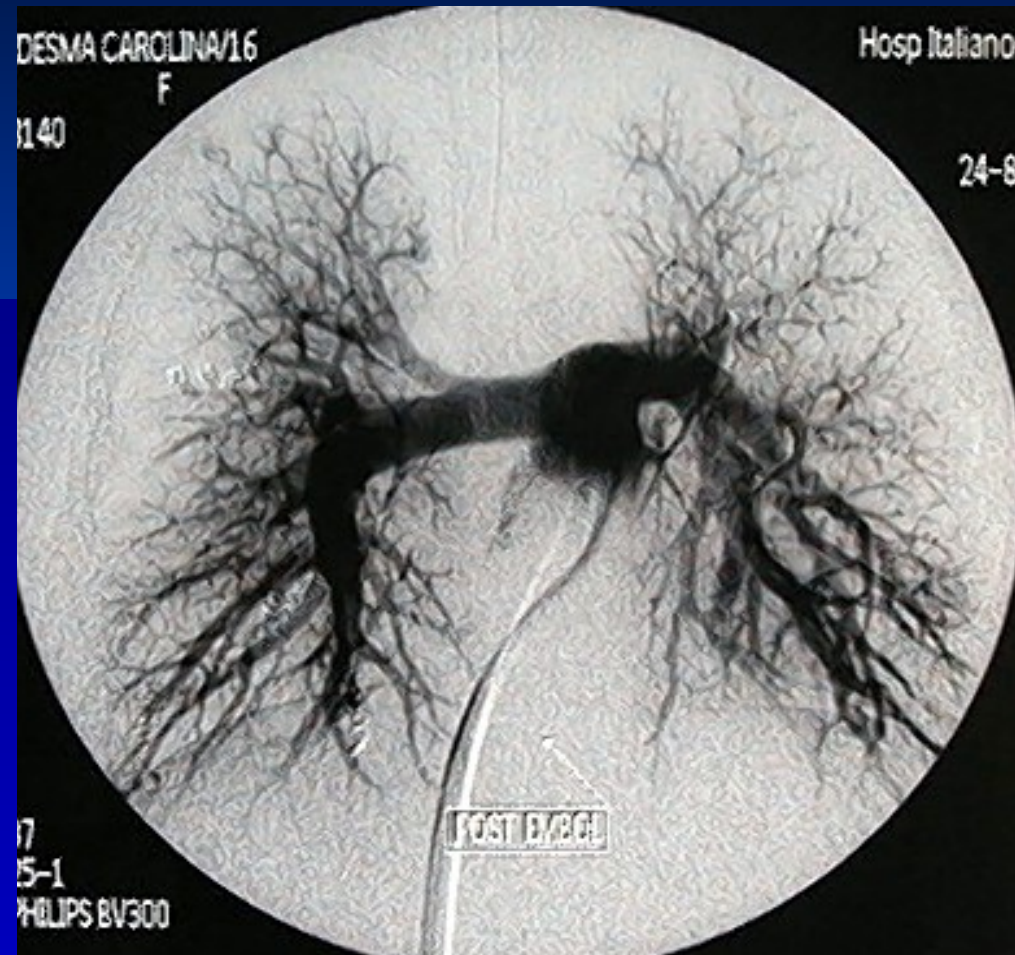
Observese tanto en la RX de torax como en la Tomografia Computada la visualizacion de una gran Fistula arteriovenosa (FAV)

ROW

PRE TRATAMIENTO



POST TRATAMIENTO



Obsérvese en la imagen post tratamiento como han desaparecido todas las FAV
La paciente mejoro su saturación de oxigeno al normal y desaparición de la sensación de fatiga

EVOLUCION

- Actualmente la paciente presenta normalización de la saturación de oxígeno de la sangre.
- Desaparición de síntomas asociados a la falta de oxigenación.
- Desarrolla vida normal.