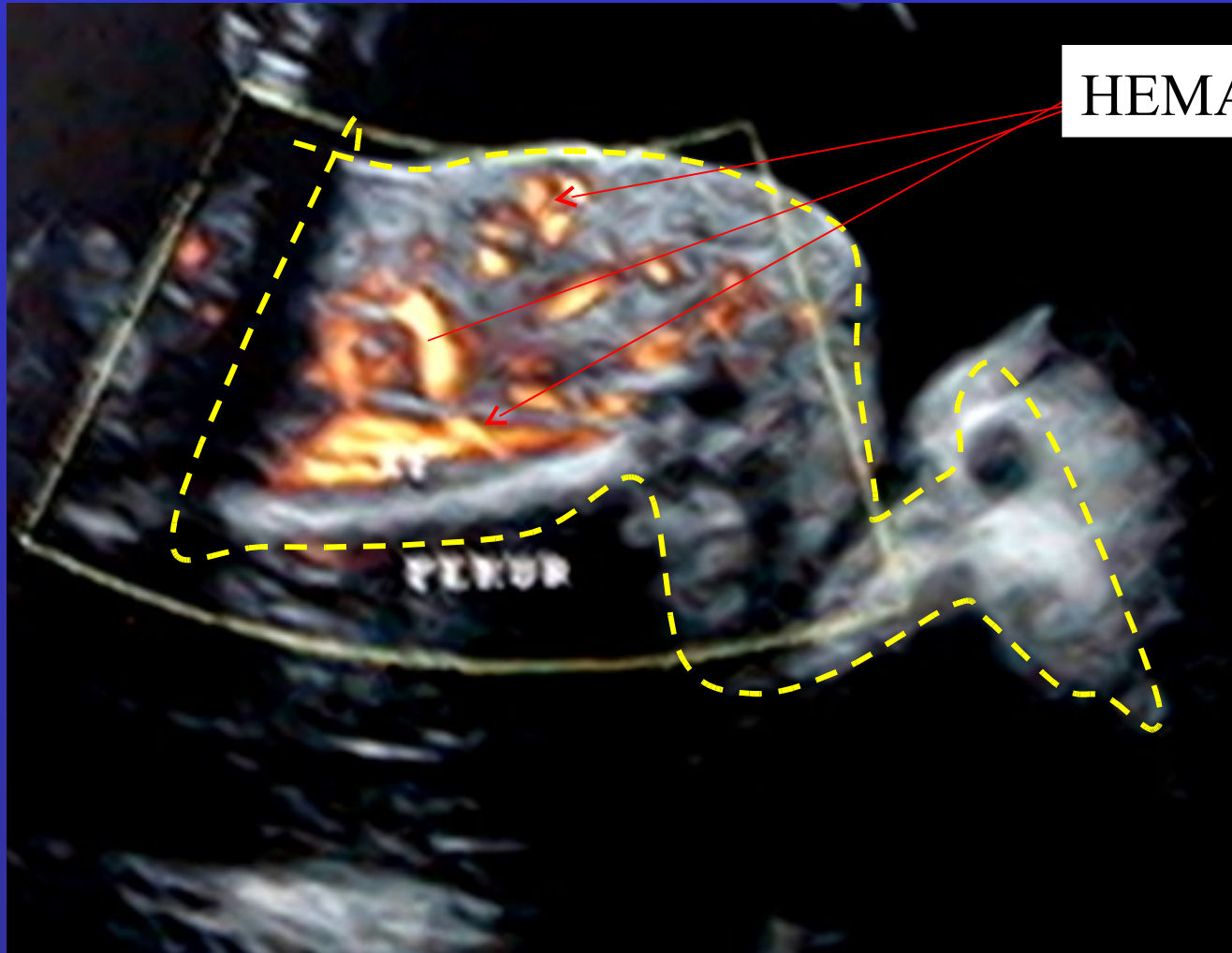


CUADRO CLINICO

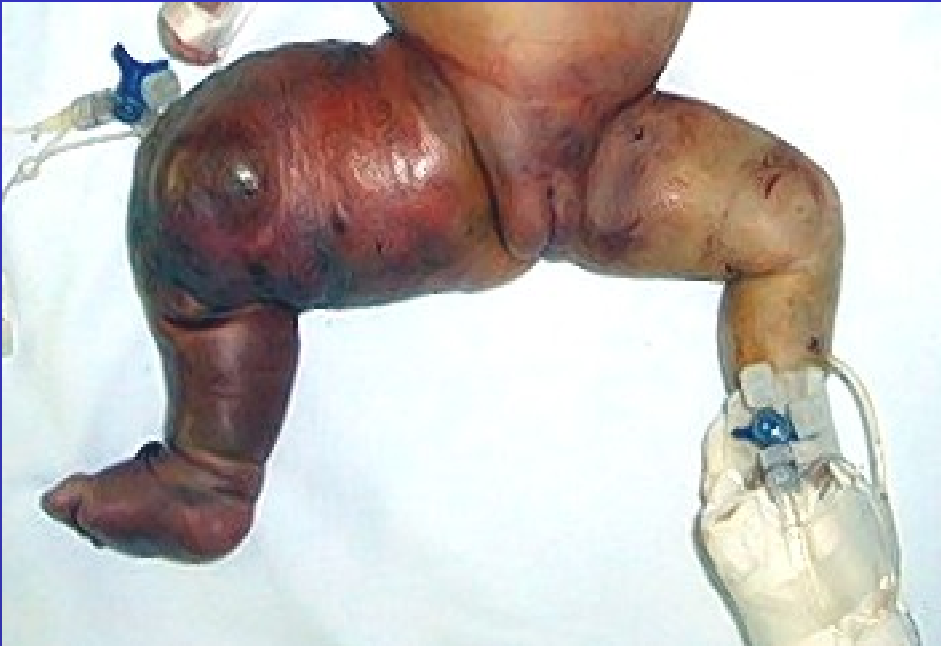- Femenino, neonato con diagnostico prenatal hemangioma en el miembro inferior derecho (tumor vascular).
- Al nacimiento se presenta con insuficiencia cardíaca congestiva y consumo de plaquetas.
- Se realiza tratamiento habitual con corticoides e interferon alfa + vincristina y no mejora, incluso empeora clinicamente
- Se le había propuesto realizar la amputación del miembro debido a que el tumor involucra muslo y pelvis.

ECO PRENATAL



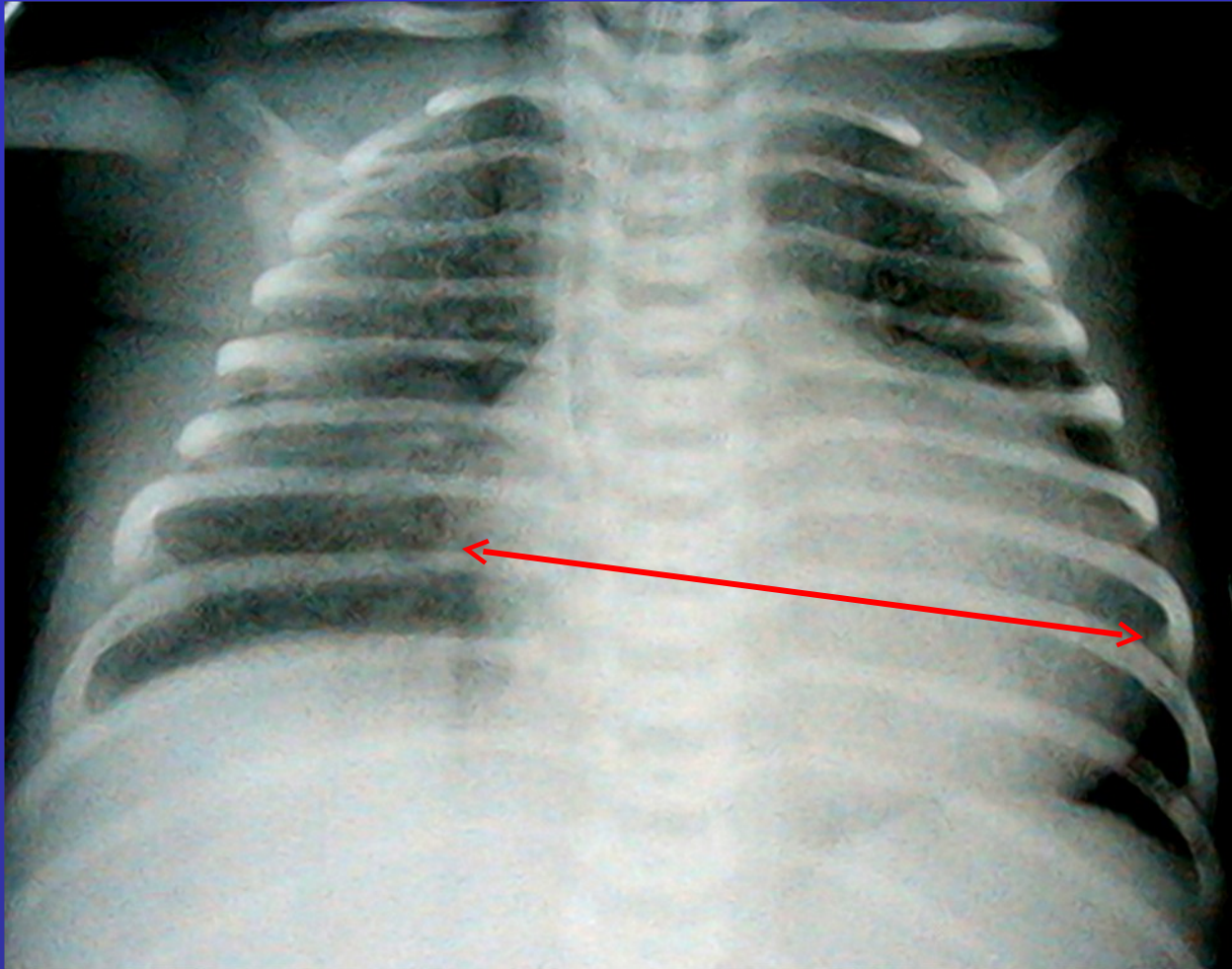
Muslo derecho visto de perfil

PERIODO NEONATAL

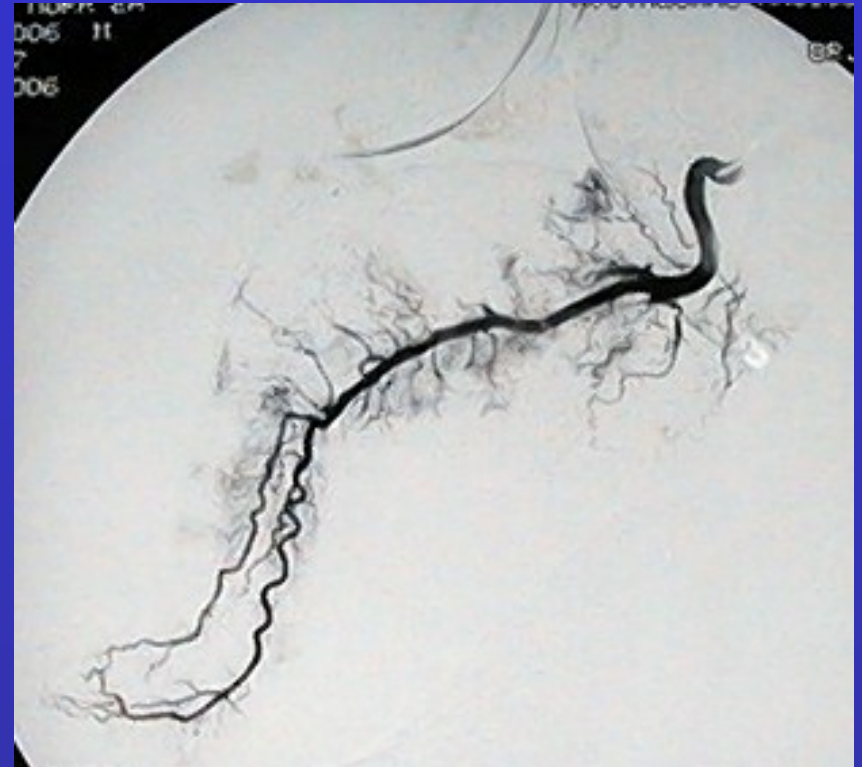
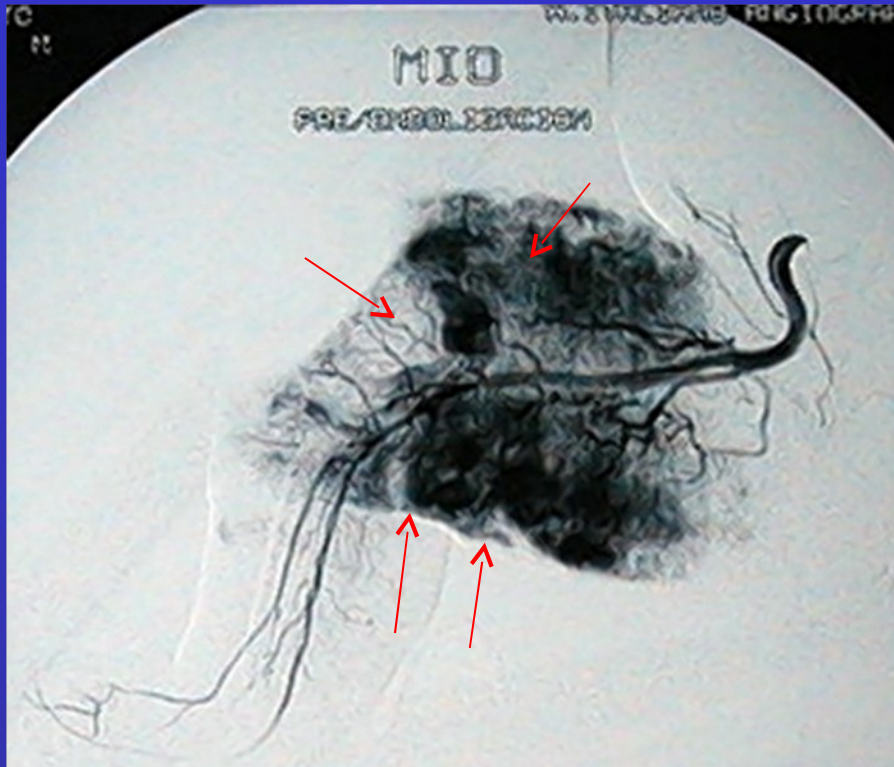


Observe el aumento de tamaño y cambio en la coloración de la piel del miembro inferior derecho por el hemangioma. Este tiene múltiples comunicaciones arterio-venosas que provocan la insuficiencia cardíaca.

INSUFICIENCIA CARDÍACA



Nótese el gran aumento de la silueta cardiaca esto motivado por la insuficiencia cardiaca.



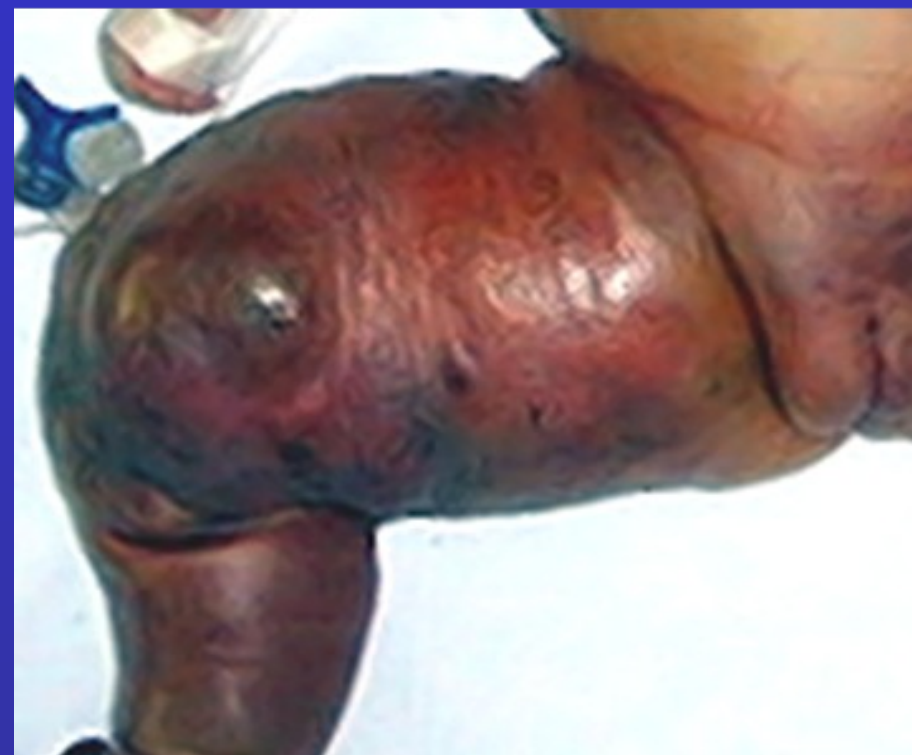Angiografía selectiva de la arteria Femoral derecha

PRE EMBOLIZACION

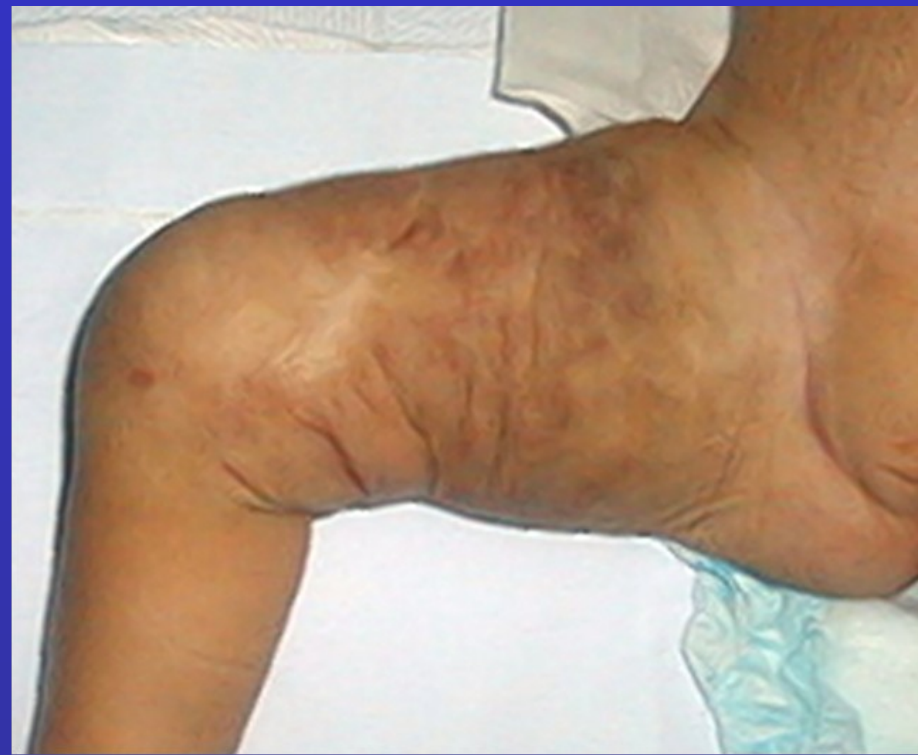Obsérvese la gran vascularización que tiene el hemangioma en el muslo

POST EMBOLIZACION

Se aprecia gran disminución del flujo del hemangioma



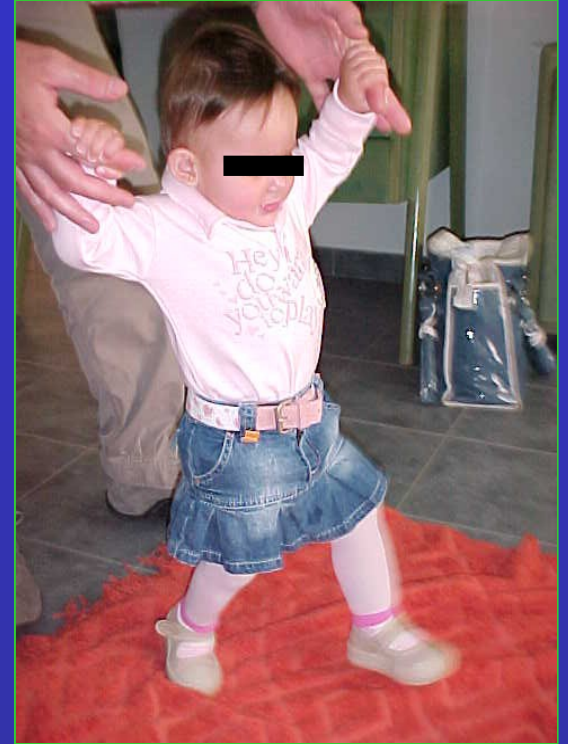PRE TRATAMIENTO



POST TRATAMIENTO

Se observa normalizacion del
Tamaño del muslo y su color.

1 AÑO DE EVOLUCION



Post tratamiento desaparición de la insuficiencia Cardíaca y normalización de los valores de Plaquetas. Niña con crecimiento y evolución normal