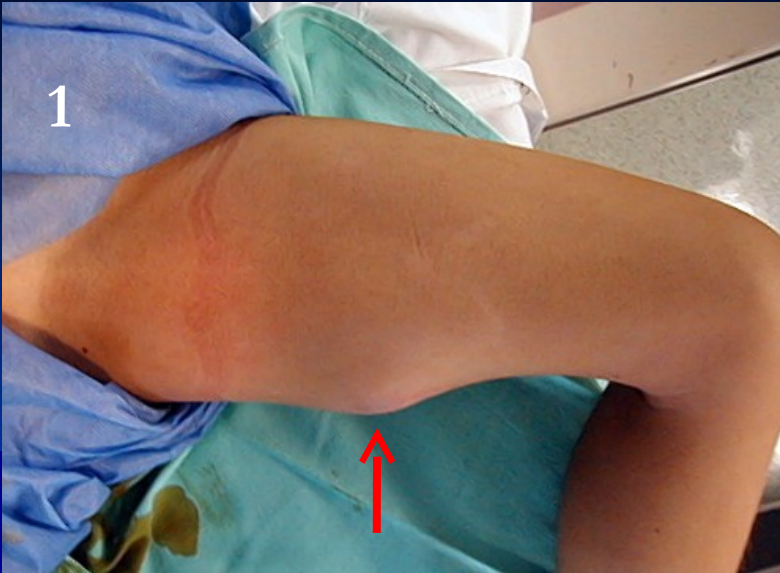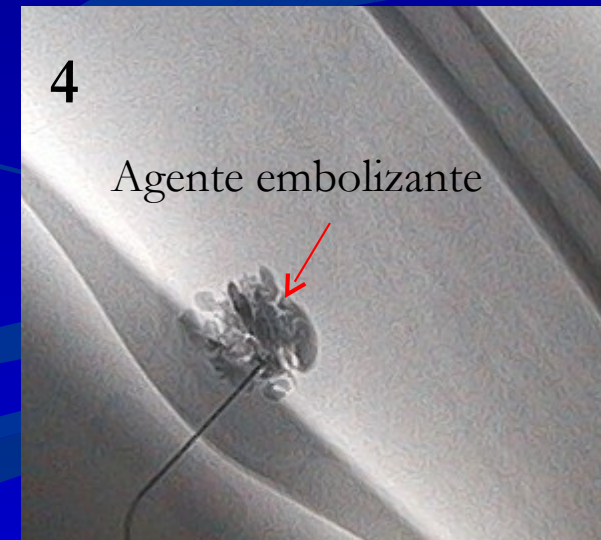
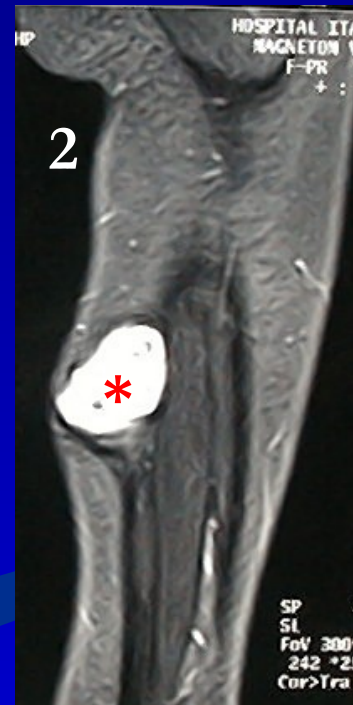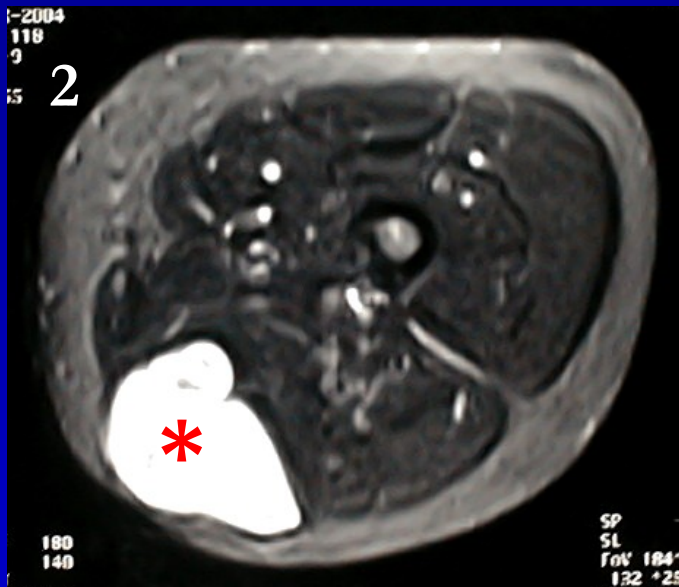
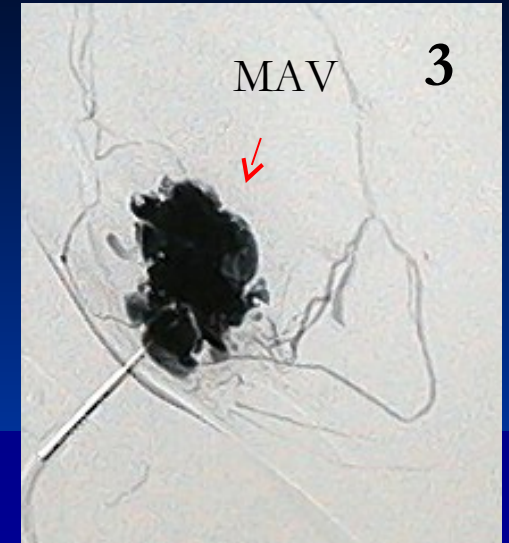


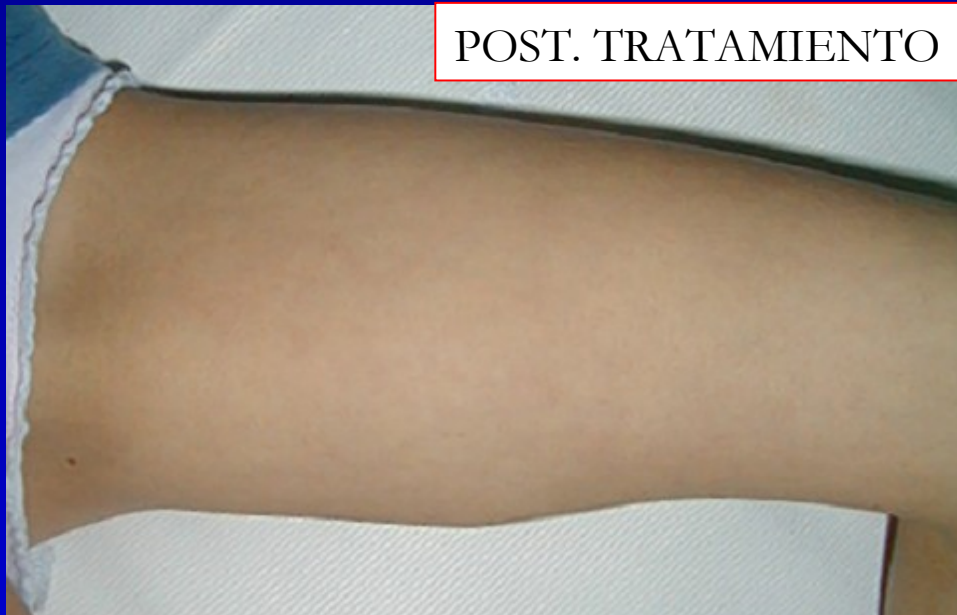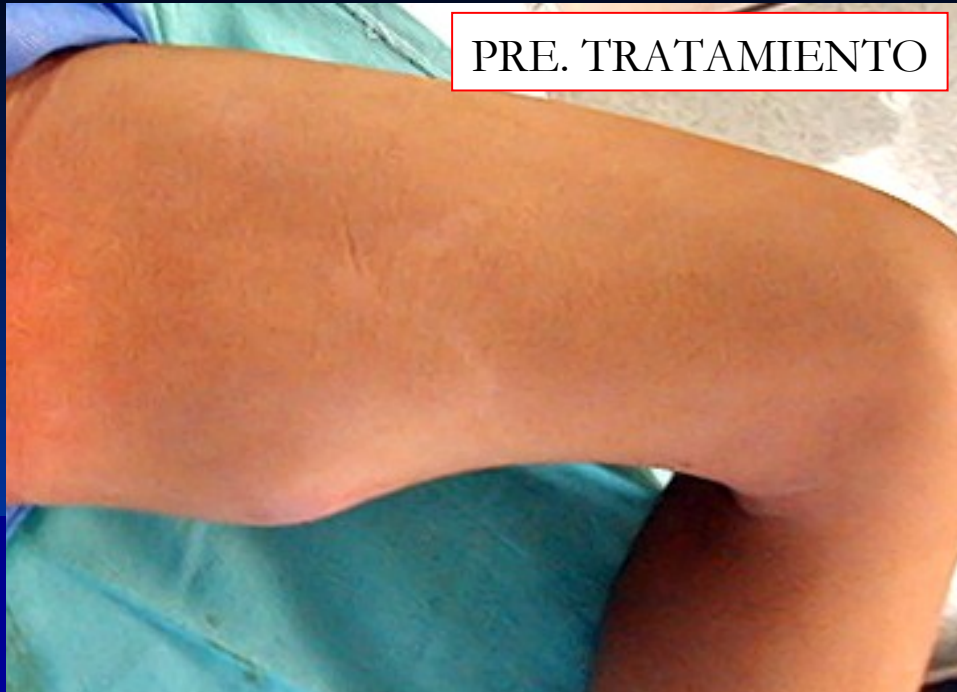# Presentación clínica

- Femenino de 4 años que es traída a consulta por bulto y mancha azulada de crecimiento armónico presente desde el nacimiento en la cara posterior del muslo izquierdo.
- Aumenta el volumen con las maniobras de esfuerzo y el ejercicio.
- La exploración física sugiere el diagnóstico de malformación venosa.
- No refiere otras alteraciones.



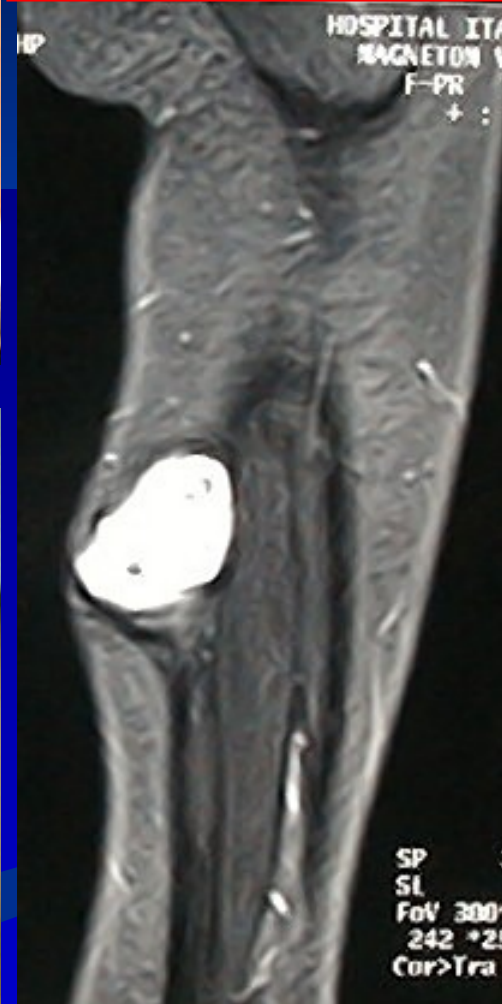- 1: P | re tratamiento se ve  
Tumoración en muslo (flecha)
- 2: Resonancia muestra  
La tumoración (\*)
- 3: Angiografía muestra  
La malformación
- 4: Agente embolizante  
Dentro de la malformación
- 5: Agente embolizante.





Se aprecia que post tratamiento tanto la lesion de la pierna como la imagen de la Resonancia muestran notable reduccion del tamaño de la lesion.

PRE. TRATAMIENTO



POST. TRATAMIENTO

