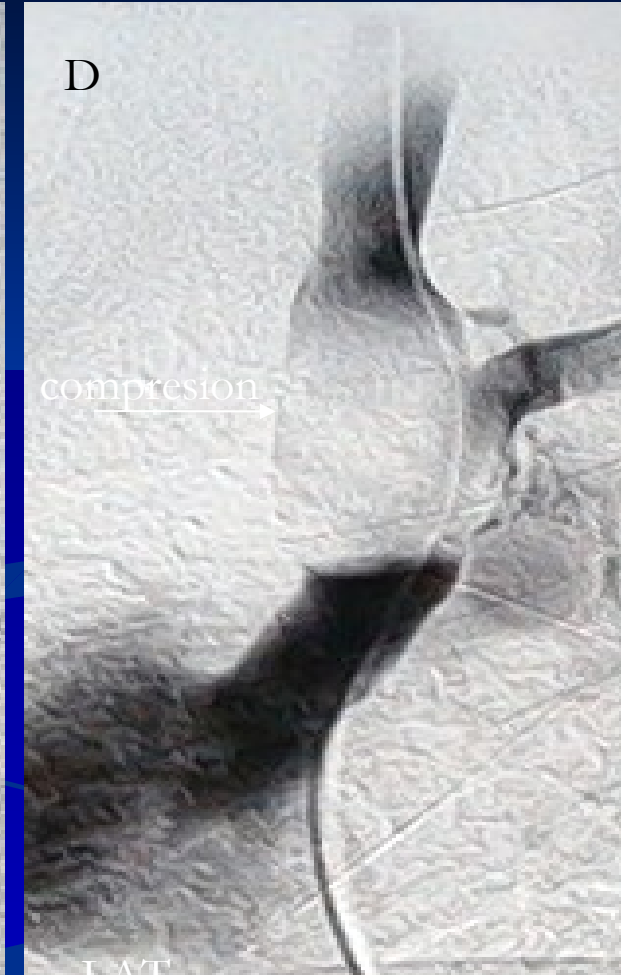
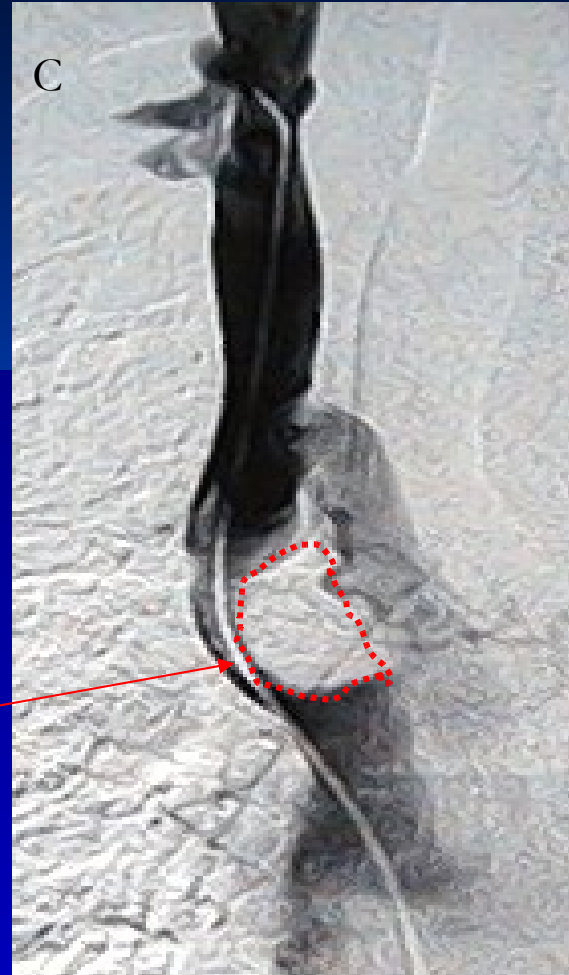
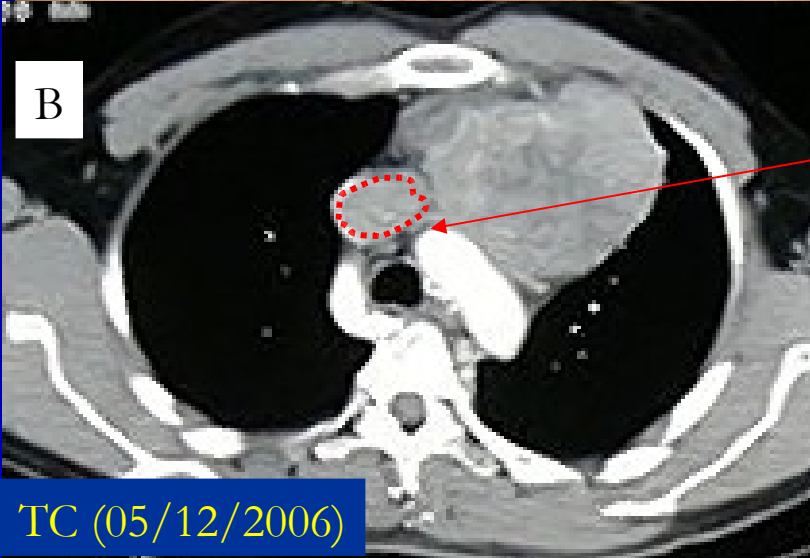
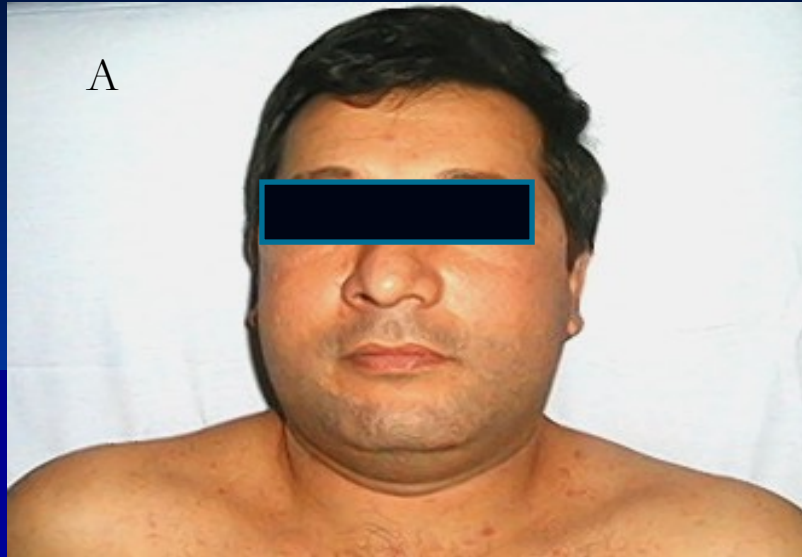

- M 43 con diagnostico de un tumor carcinoide de mediastino que ingresa con ingurgitacion de la s venas del cuello , cianosis y difictad respiratoria.
- Sospecha clinica de un sindrome de vena cava superior.

Síndrome de vena cava superior

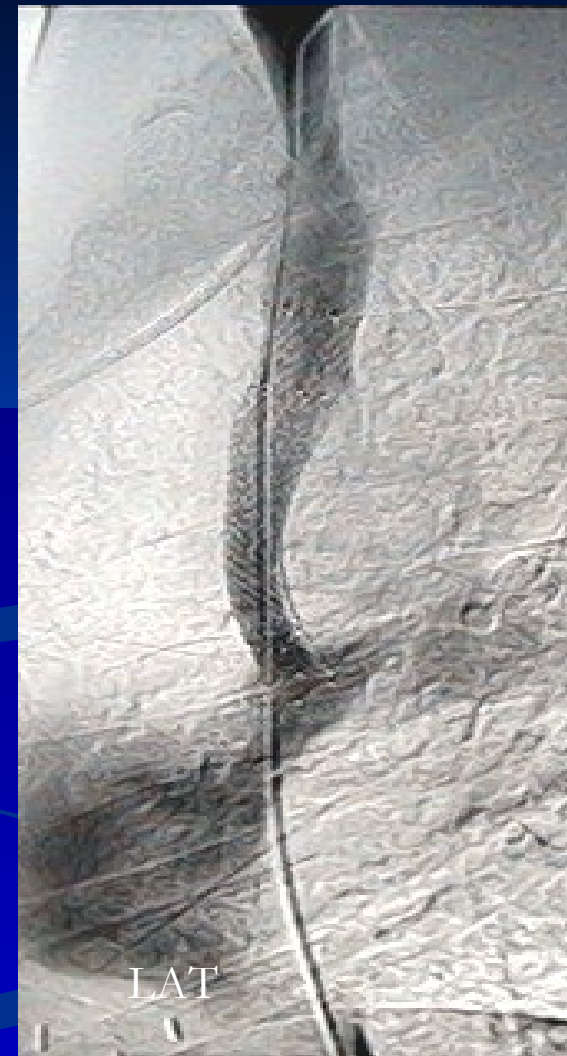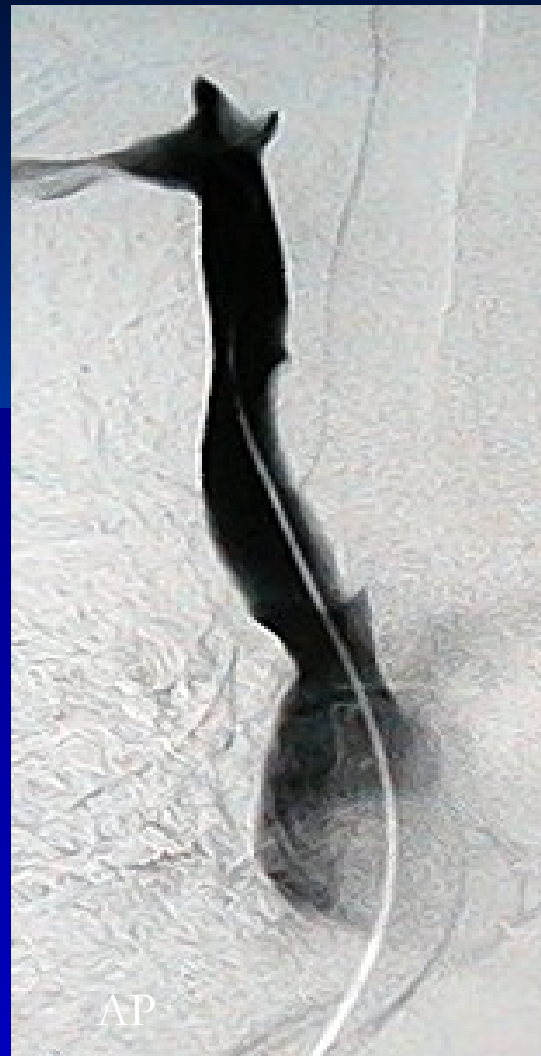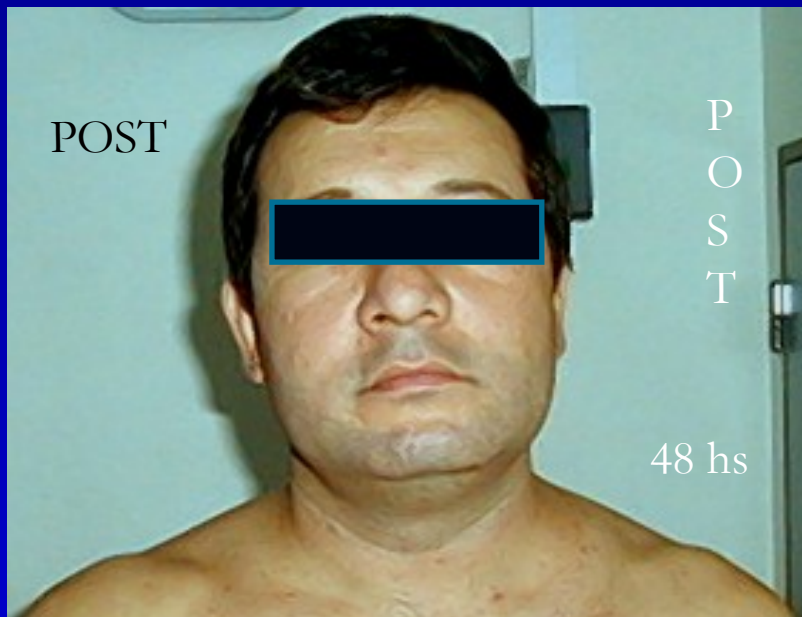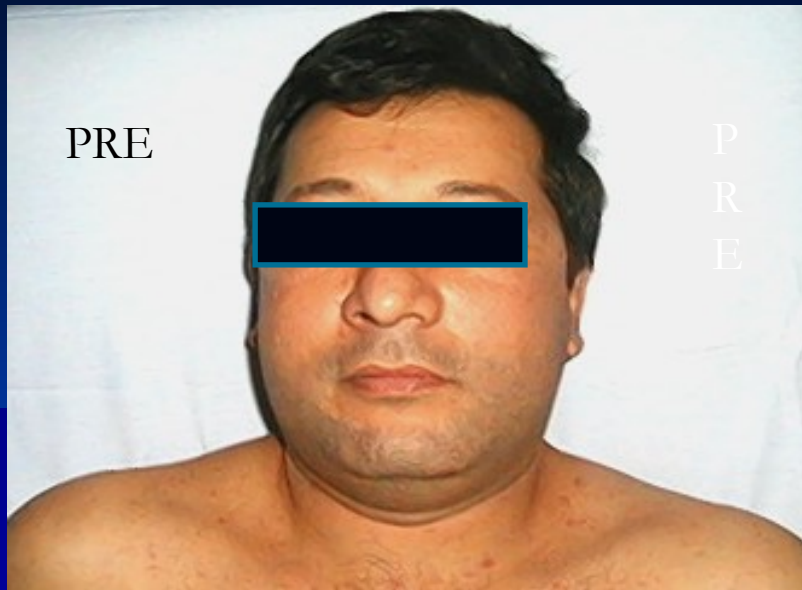Pre tratamiento



A: Facies de ingurgitación. B: TC muestra tumor mediastinico
C yD fleovografía de la vena cava superior muestra compresion de
La vena por el tumor

Síndrome de vena cava superior

Post tratamiento

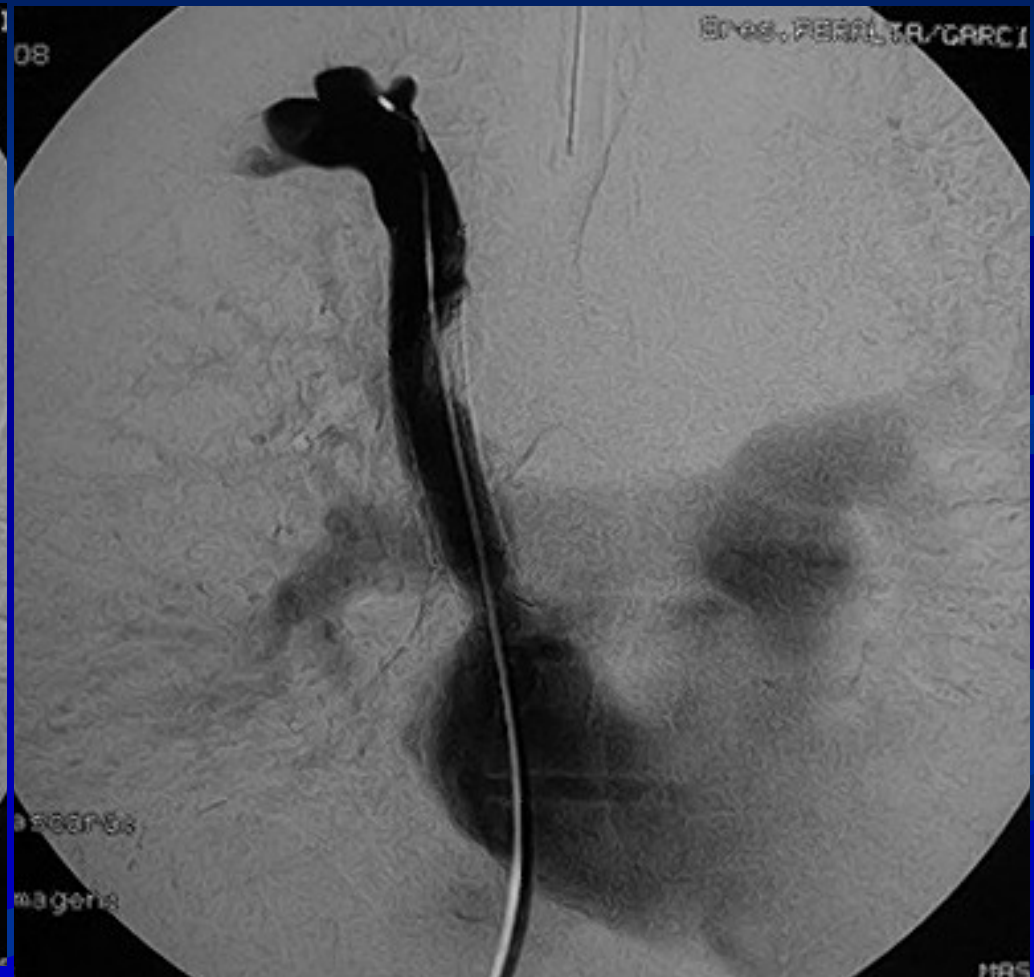
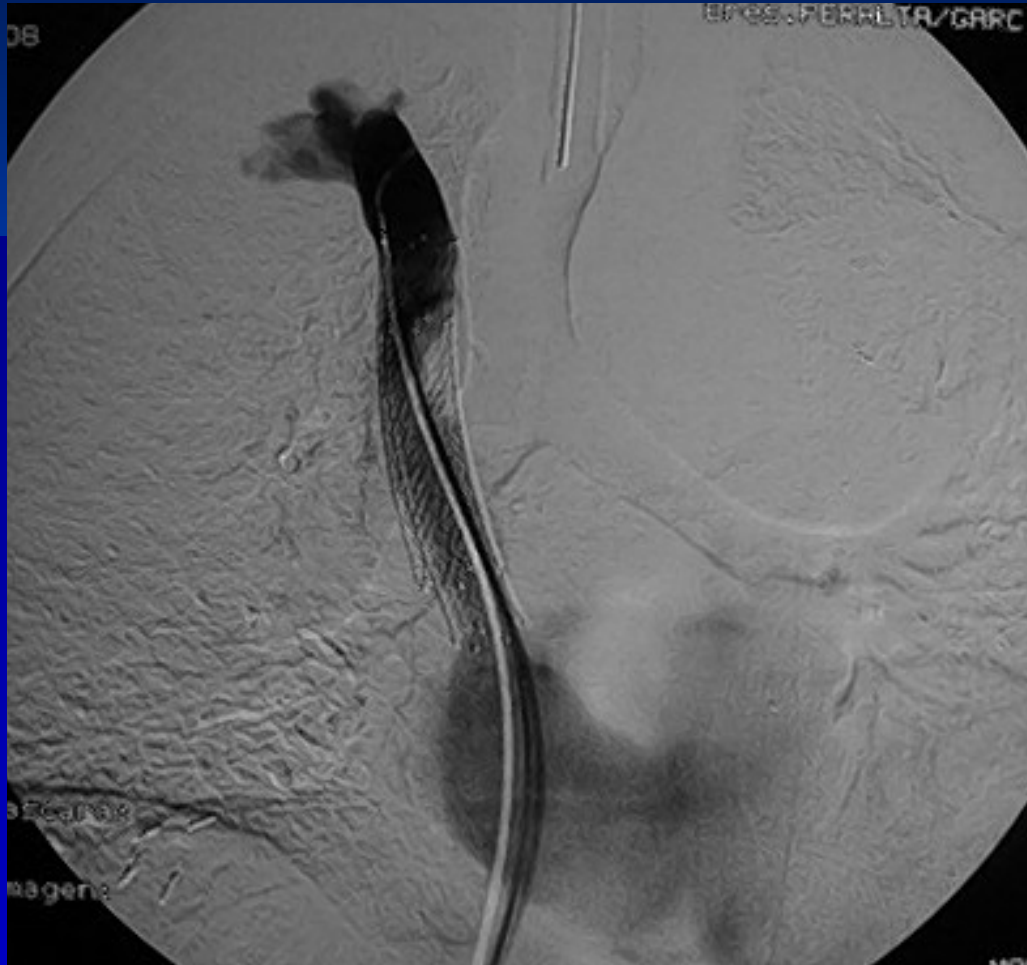
Notese claramente la mejora en el rostro y la recuperacion Completadel calibre de la vena cava superior post colocacion Del stent

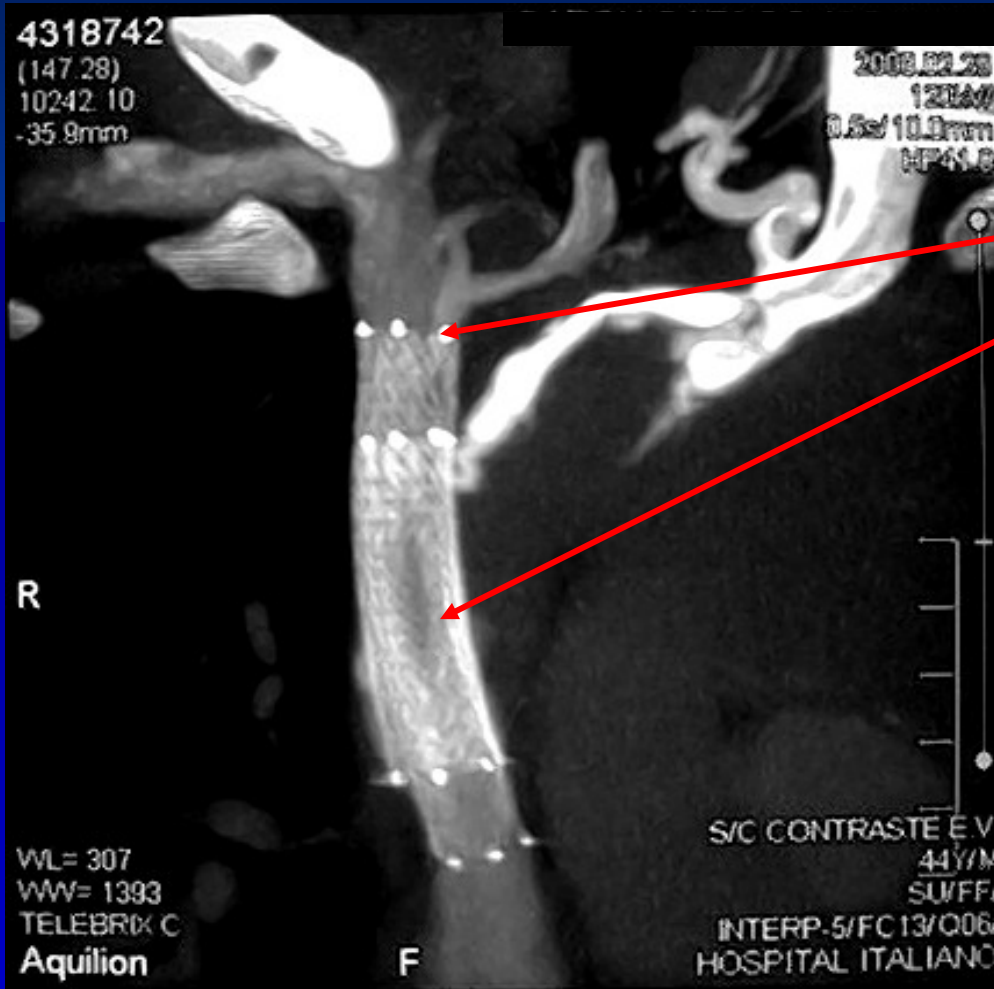
FLEBOGRAPHY FEB 2008

PRE PTA

POST PTA



CT FEB 2008



2 Stents en VCS

Paciente evoluciono bien de su síndrome De vena cava superior.
Actualmente se pudo realizar una extirpación del tumor