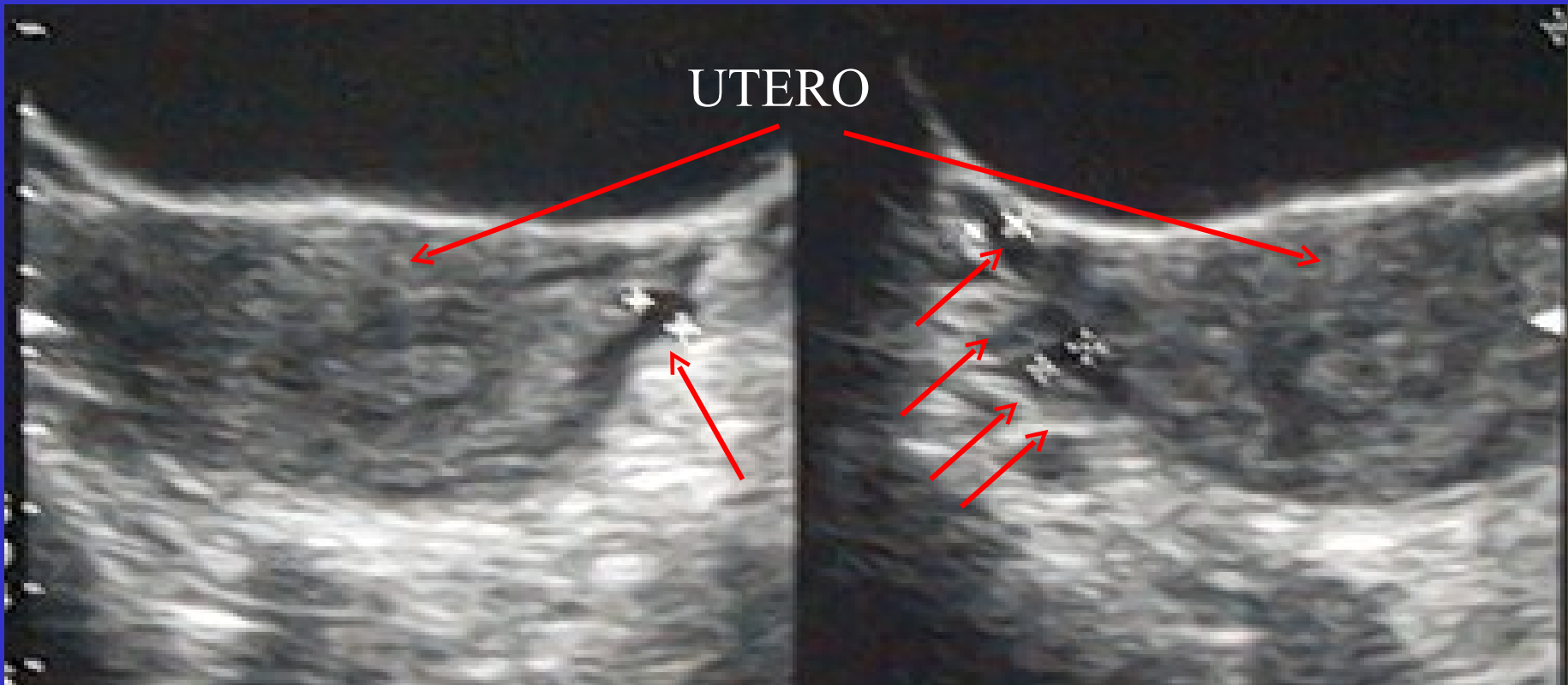


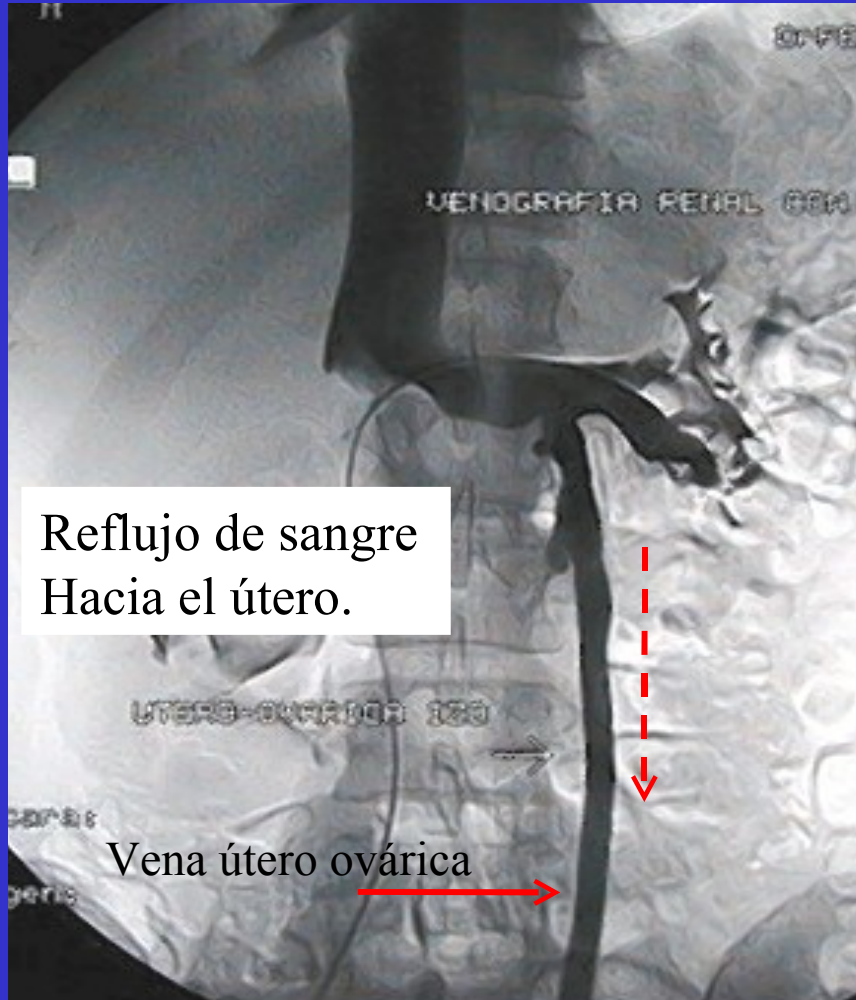
Síndrome de congestión pelviana crónico

- F 28 que consulta por presentar dolor pelviano crónico (hipogastrio) en forma permanente y que se incrementa en los periodos menstruales y durante la relación sexual.
- Consulta al ginecólogo y sugiere realizar una eco ginecológica encontrando venas peri uterinas aumentadas de tamaño (Varicocele Femenino)

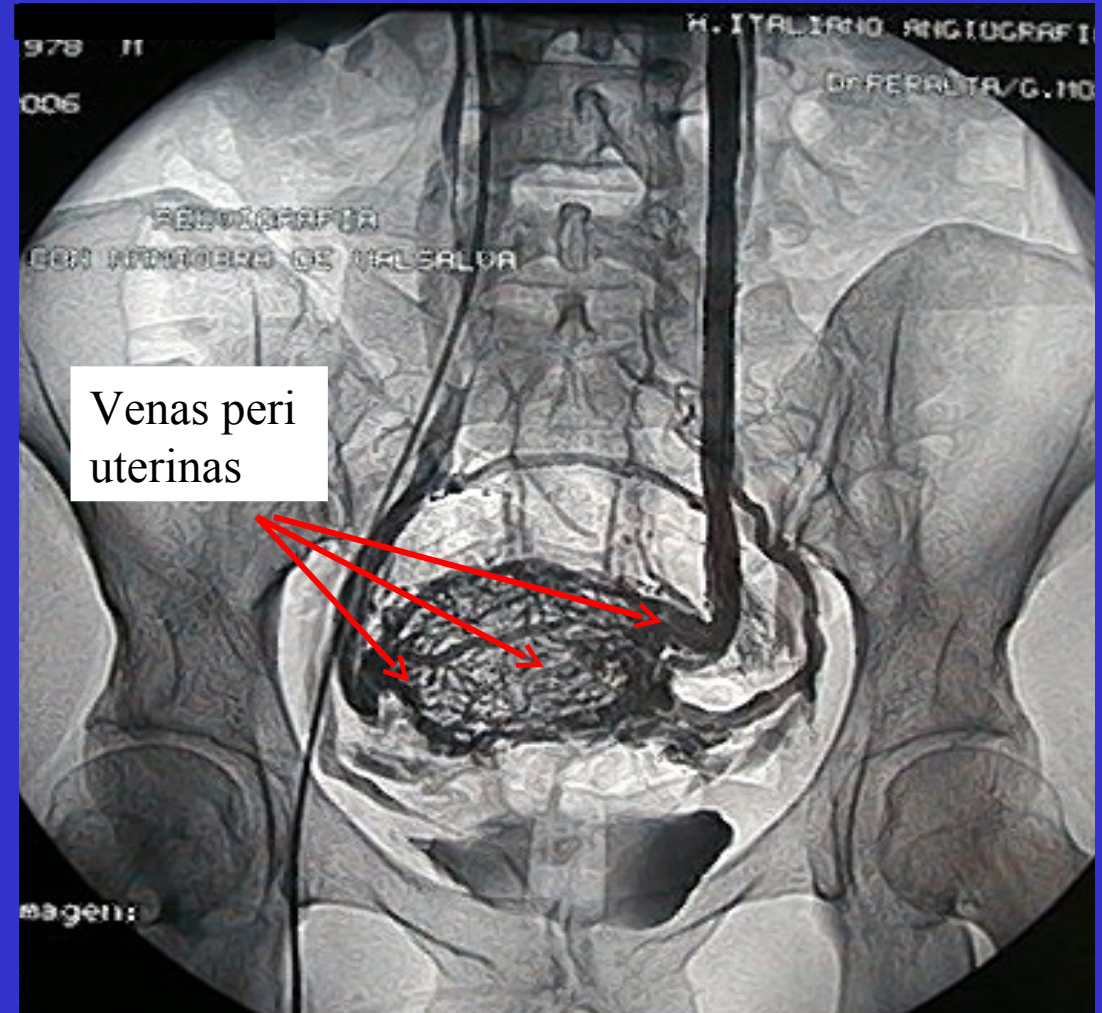


US MUESTRA DILATACION DE VENAS PERIUTERINAS (VARICES UTERINAS)

26-10-06



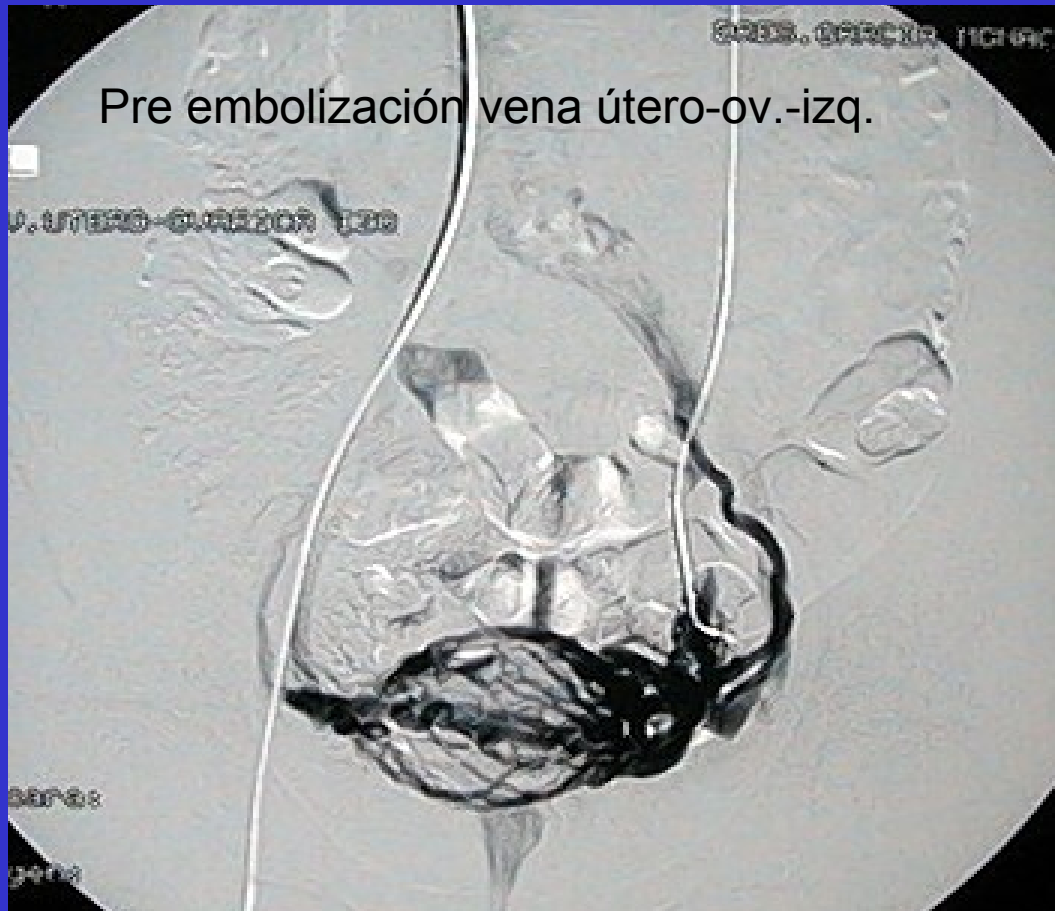Cateterismo con valsalva de vena útero-ovárica izq con reflujo patológico



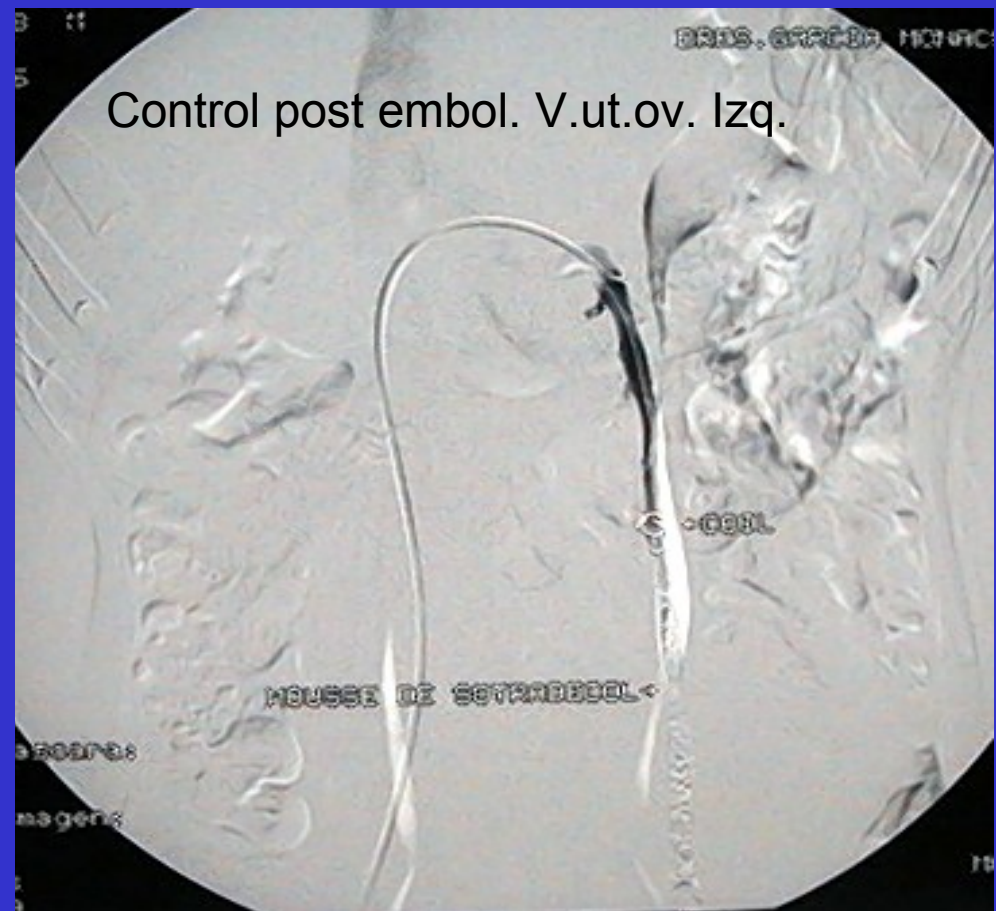
Angiografía muestra varices peri-uterinas

Embolización 21-11-06

Cateterismo selectivo de las venas útero - ováricas insuficientes.



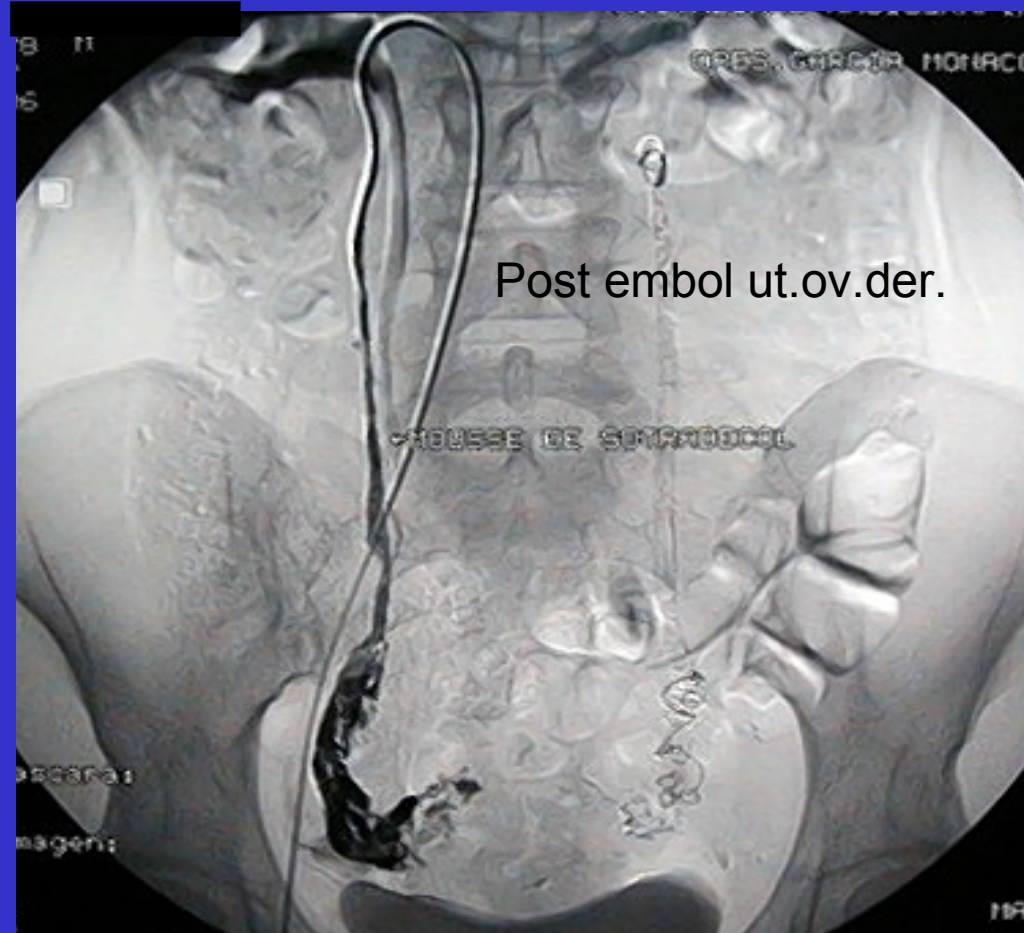
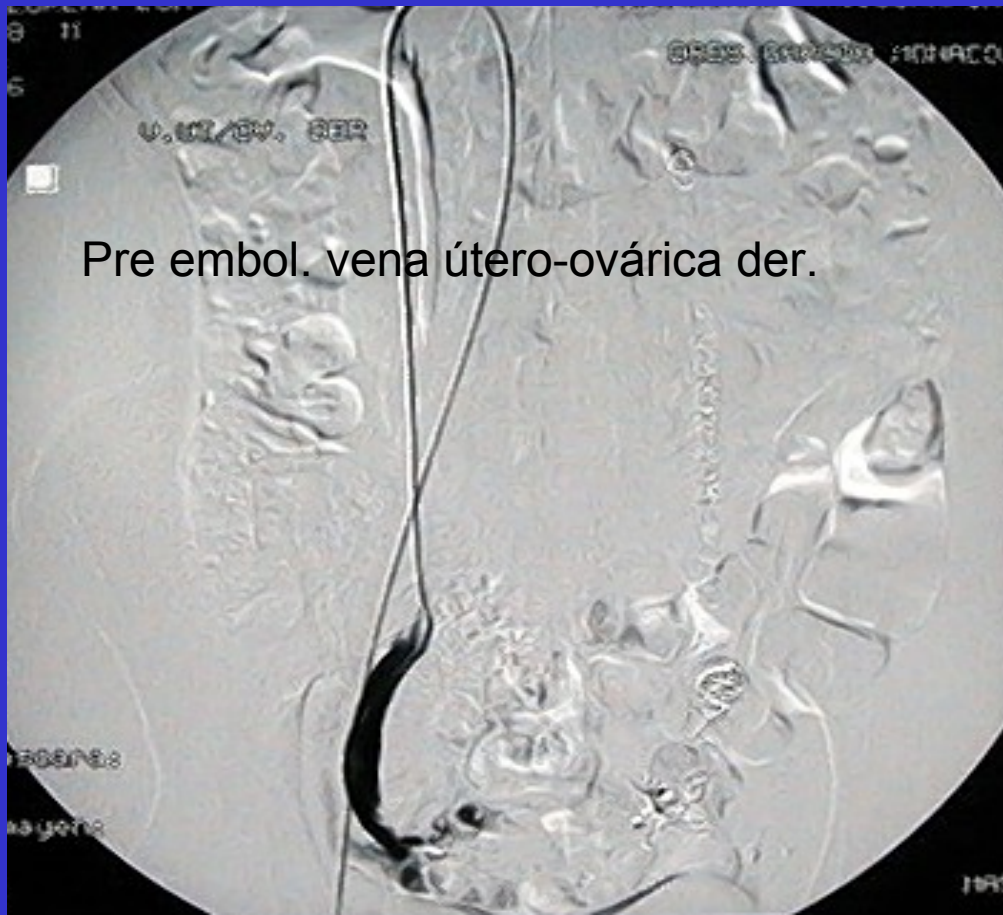PRE EMBOLIZACION



POST EMBOLIZACION

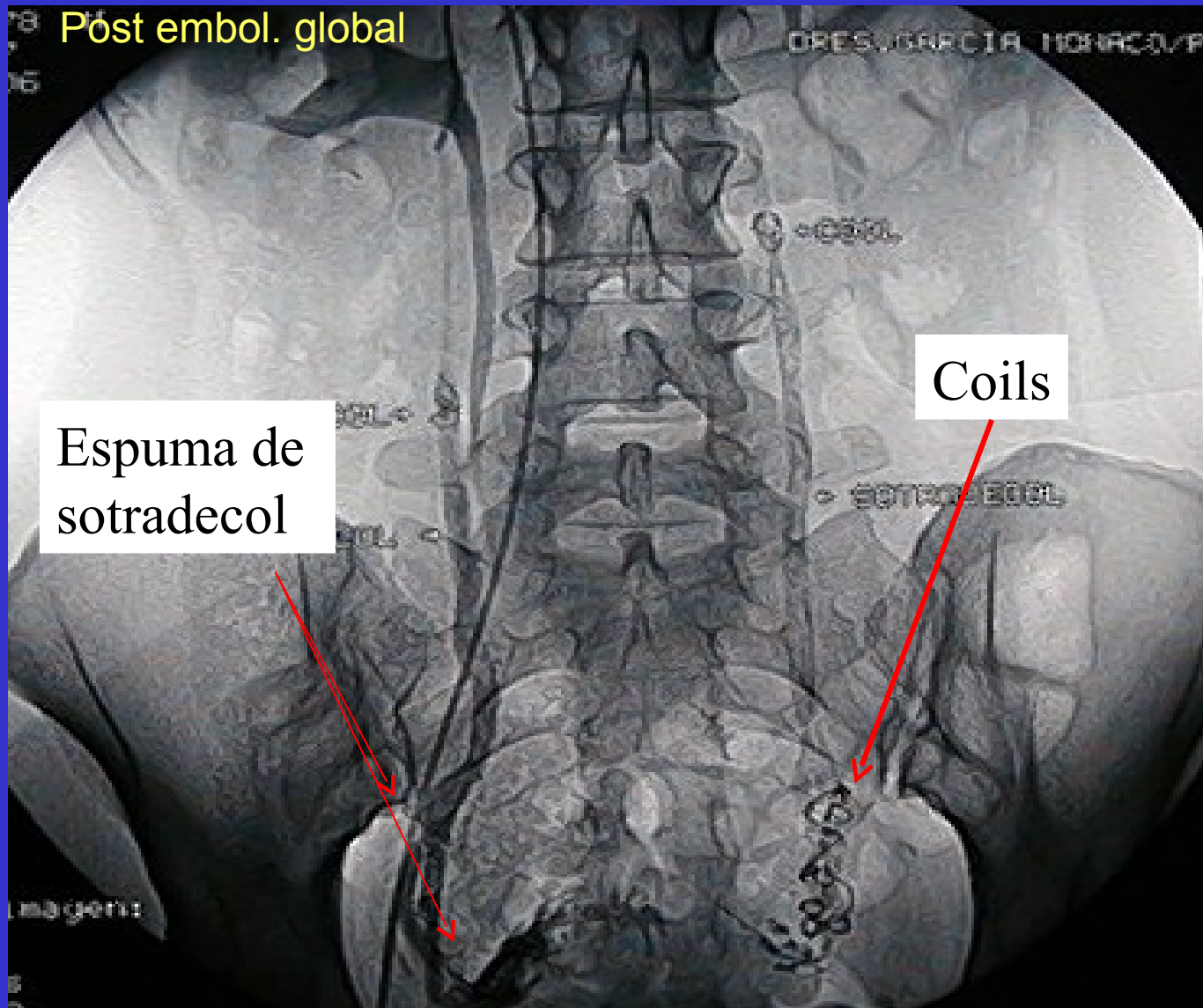
Embolización 21-11-06

Cateterismo selectivo de las venas útero - ováricas insuficientes.



PRE EMBOLIZACION

POST EMBOLIZACION



Obsérvese los elementos de embolización dentro de las venas enfermas

Evolución

- La paciente en el momento actual se encuentra sin dolor, completamente asintomática