

Embolización de las arterias uterinas: una alternativa para la prevención y el tratamiento de la hemorragia obstétrica posparto

G. MARTÍNEZ*
G. IZBIZKY*
R. GARCÍA MÓNACO**
M. SEBASTIANI*
L. OTAÑO*

INTRODUCCIÓN

La hemorragia obstétrica es una de las principales causas de mortalidad materna¹. En la mayoría de los casos, la hemorragia puede ser controlada con tratamiento conservador, como drogas uterotónicas, masaje uterino, legrado o taponaje intrauterino. Sin embargo, en ocasiones, puede ser necesario realizar intervenciones quirúrgicas mayores, como la histerectomía, con la consiguiente pérdida de la fertilidad, o la ligadura de arterias pelvianas²⁻⁶.

La embolización de arterias uterinas (EAU) es una alternativa terapéutica de introducción reciente para el control de la hemorragia genital posparto, tanto en aquellos cuadros de sangrado incoercible o como profilaxis de situaciones donde se prevé una complicación hemorrágica significativa. Las potenciales ventajas de esta técnica son la detención rápida del sangrado con o identificación de su lugar o sin ella, la capacidad de evaluar los resultados del tratamiento en forma rápida, ser mínimamente invasiva y con una baja incidencia de recidivas¹⁻³.

Este procedimiento, además, tendría otros beneficios para la paciente y los servicios de salud, como son: la preservación de la fertilidad, evitaría los riesgos de la cirugía convencional, menor duración de hospitalización, y menor incidencia de complicaciones.

El propósito de este trabajo es presentar nuestra experiencia con la técnica de embolización de las arterias uterinas en la prevención y tratamiento de la hemorragia obstétrica.

* Servicio de Obstetricia del Hospital Italiano de Buenos Aires

** Servicio de Diagnóstico por Imágenes del Hospital Italiano de Buenos Aires

MATERIALES Y MÉTODOS

Se describen los casos consecutivos de cateterización y embolización de las arterias uterinas como profilaxis o tratamiento de la hemorragia obstétrica posparto ocurridos en el Hospital Italiano de Buenos Aires entre febrero de 2002 y abril de 2004.

Los procedimientos fueron realizados en una sala de angiografía digital por especialistas en terapia endovascular.

Técnica: punción percutánea femoral bilateral. Cateterización de ambas arterias uterinas con técnica de *cross-over*, utilizando catéteres Cobra Tipo 1 (Terumo®) de 5 French y medio de contraste hidrosoluble yodado. El material embolizante empleado correspondió a partículas de esponja de gelatina (Spongostan®). En los casos de procedimientos profilácticos, se realizó la cateterización bajo anestesia peridural inmediatamente antes de la cesárea electiva y se procedió a la embolización luego de la extracción fetal. En este grupo de pacientes, se efectuó, además, una cistoscopia y colocación de catéteres doble J en ambos uréteres como elementos de referencias durante el acto quirúrgico.

Los catéteres arteriales fueron retirados entre 12 y 24 horas luego de los procedimientos.

RESULTADOS

Se realizaron 11 procedimientos, 7 de los cuales fueron en forma profiláctica en pacientes con sospecha prenatal de acretismo placentario y 4 casos en forma terapéutica por hemorragia posparto.

En la Tabla I se describen las características y resultados de las pacientes con sospecha de acretismo placentario y en la Tabla II el grupo de pacientes con indicación por hemorragia posparto.

De las 7 pacientes con diagnóstico presuntivo de acretismo placentario, se realizó EAU luego de la ligadura del cordón umbilical en 6 casos, en tanto en una paciente cateterizada se decidió no proceder a la embolización dado que se produjo un alumbramiento sin complicaciones.

En dos pacientes el alumbramiento manual fue dificultoso e incompleto y fue seguido de una histerectomía subtotal. En otra paciente se procedió a realizar la histerectomía subtotal sin intento de alumbramiento. A las tres pacientes restantes se les realizó la EAU y luego se procedió a realizar el alumbramiento manual sin complicaciones.

En una paciente la embolización se realizó por una hemorragia que no respondió a las maniobras habituales luego de un alumbramiento manual incompleto durante una cesárea, debido a un acretismo parcial.

Tres casos se presentaron con hemorragia incoercible posparto vaginal. Se realizaron las EAU luego del fracaso del tratamiento con uterorretractores (oxitocina endovenosa y prostaglandina rectal), exploración de tracto genital, sutura de desgarros, legrado y taponaje intrauterino. Dos de estos casos presentaron una coagulopatía que fue manejada con hemoderivados.

La cateterización y embolización fue posible en todos los casos y no se registraron complicaciones atribuibles a los procedimientos. El control de la hemorragia luego de la embolización fue satisfactorio y no se observaron recurrencias de sangrado.

En 7 pacientes embolizadas con preservación de útero, el seguimiento reveló un caso de amenorrea con diagnóstico de sinequia uterina (caso nº 2 de EAU terapéuticas), en tanto en las restantes no se registraron complicaciones mediatas. Una de las pacientes se encuentra cursando un nuevo embarazo.

Tabla I. Embolizaciones preventivas							
	CASO 1	CASO 2	CASO 3	CASO 4	CASO 5	CASO 6	CASO 7
Edad	33 años	38 años	33 años	39 años	29 años	31 años	27 años
Antec. obstétricos	G5-P4	G2-P1	G2-P1	G3-P2	G2-P1	G4-P3	G2-P1
Amenorrea	37 sem.	37,6 sem.	37 sem.	37 sem.	36 sem.	36 sem.	38 sem.
Antec. quirúrgicos	4 cesáreas	1 cesárea	1 cesárea	2 cesáreas Miomectomía	1 legrado acretismo anterior	3 cesáreas acretismo anterior	1 cesárea
Parto	Cesárea	Cesárea	Cesárea	Cesárea	Cesárea	Cesárea	Cesárea
Alumbramiento	—	Manual completa	Manual completa	Manual incompleta	Manual completa	Manual incompleta	Manual completa
Coagulopatía	No	No	No	No	No	No	No
Diag. presuntivo	Acretismo	Acretismo	Acretismo	Acretismo	Acretismo	Acretismo	Acretismo
Transfusión de hemoderivados	4 U-G.R.C 2 U-P.F.C	3 U-G.R.C	3 U-G.R.C	2 U-G.R.C	—	7 U-G.R.C 8 U-P.F.C 11 U-C.P 6 U-Plaquetas	—
Histerectomía	Sí	No	No	Sí	No	Sí	No
Diagnóstico Final	Acretismo placentario	—	—	Acretismo placentario	—	Percretismo placentario	—

Referencias: GRC: unidades de glóbulos rojos concentrados; PFC: plasma fresco congelado; U-CP: unidades de crioprecipitados

Tabla II. Embolizaciones terapéuticas				
	CASO 1	CASO 2	CASO 3	CASO 4
Edad	36 años	31 años	37 años	28 años
Antecedentes obstétricos	G2-P0	G4-P1	G1-P0	G3-P3
Amenorrea	37 sem.	41 sem.	38 sem.	36 sem.
Antecedentes quirúrgicos	1 legrado	2 legrados	ninguno	2 cesáreas
Parto	Vaginal	Vaginal	Vaginal	Cesárea
Alumbramiento	Espontánea incompleta	Manual incompleta	Espontánea completa	Manual incompleta
Coagulopatía	Sí	Sí	No	No
Diagnóstico presuntivo	Atonía	Atonía	Atonía	Acretismo parcial
Taponaje	Sí	Sí	Sí	Sí
Legrado	Sí	Sí	Sí	Sí
Transfusión de hemoderivados	6 U-G.R.C 6 U-C.P 6 U-P.F.C	4 U-G.R.C 4 U-P.F.C	4 U-G.R.C 4 U-P.F.C	4 U-G.R.C 2 U-P.F.C
Histerectomía	No	No	No	No
Diagnóstico final	Atonía	Atonía	Atonía	Acretismo parcial

Referencias: GRC: unidades de glóbulos rojos concentrados; PFC: plasma fresco congelado; U-CP: unidades de crioprecipitados

COMENTARIOS

La presente comunicación reafirma la factibilidad de aplicación de las técnicas endovasculares de embolización arterial en situaciones clínicas de hemorragia obstétrica. Tal como se evidencia en la serie, esta técnica puede tener un rol tanto en la emergencia para el control de los cuadros de sangrado activo, como también en la profilaxis de hemorragia en situaciones de alto riesgo, especialmente ante la sospecha de acretismo placentario.

En todos los casos fue posible llevar a cabo el procedimiento en forma rápida y sencilla. El control de la hemorragia fue efectivo y no se registraron complicaciones significativas relacionadas con el procedimiento.

La incidencia de acretismo placentario está aumentando paralelamente al incremento de la tasa de cesáreas. Se prevé que esta situación representará una causa creciente de morbi-mortalidad materna. A tal efecto, es necesario mejorar las estrategias de diagnóstico y tratamiento de estos cuadros. Desde el punto de vista diagnóstico, en la presente serie, alrededor de la mitad de los casos de sospecha prenatal de acretismo no fueron confirmados en la cirugía, lo cual representa un tasa elevada de falsos positivos. El diagnóstico prenatal preciso de este cuadro continúa siendo un desafío y es necesario lograr una mayor sensibilidad y especificidad de los métodos disponibles. En la presente serie la realización del procedimiento de EAU en forma profiláctica en los casos "falsos positivos" no agregó morbilidad significativa, ni

prolongó la internación. Como principal desventaja, la EAU significó un aumento de los costos de tratamiento. Ante la posible decisión de cateterizar una paciente con diagnóstico presuntivo de acretismo, se impone la evaluación riesgo-beneficio de un posible resultado "falso positivo" (tal como los casos descritos en la serie) frente a la morbi-mortalidad asociada a un resultado "falso negativo".

En el grupo de pacientes con hemorragia posparto, la EAU de urgencia permitió el control del cuadro en todos los casos en forma rápida. Esta experiencia también es consistente con lo publicado en la literatura¹⁻⁴⁻⁵⁻⁷⁻⁸ y sus potenciales ventajas incluyen una detección más fácil del sitio de sangrado, mayor efectividad para conseguir un control de la hemorragia rápido y efectivo con identificación del sangrado o sin ella, capacidad para evaluar rápidamente el resultado del tratamiento y extender la embolización a otros vasos, menor riesgo de recurrencia de sangrado, disminución del riesgo de operaciones mayores, mayor probabilidad de preservar fertilidad y disminución de cuidados intensivos y hospitalización (Vedantham, 1997).

Las indicaciones terapéuticas endovasculares han ido creciendo en los últimos años. Si bien la estructura para realizar tratamientos de este tipo es costosa y requiere personal altamente entrenado, el uso extendido en múltiples especialidades justifica su desarrollo en centros de alta complejidad. En este contexto, su aplicación en situaciones obstétricas solo requiere la coordinación multidisciplinaria (obstetricia, terapia endovascular, hemoterapia, anestesia, urología) y su disponibilidad permanente.

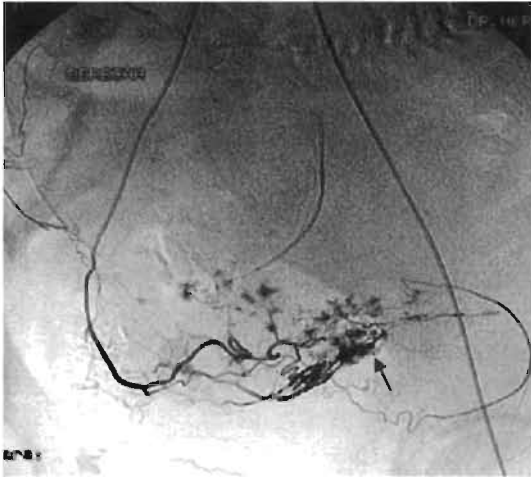


Foto 1: cateterización de arteria uterina derecha y vascularización placentaria

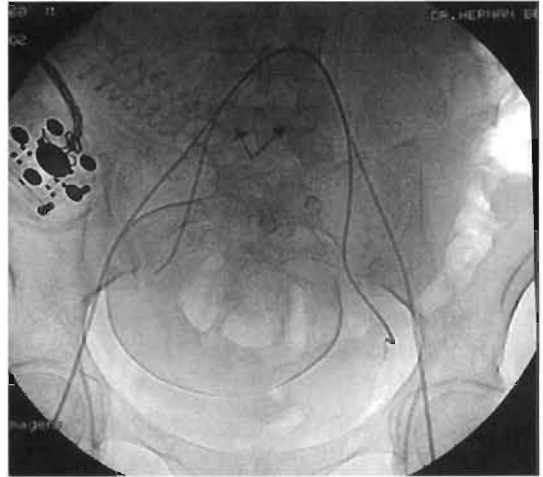


Foto 2: cateterización bilateral de arterias uterinas (se puede observar la calota fetal)

REFERENCIAS

1. Pelage MD, Le Dref O. Life-threatening Primary Postpartum Hemorrhage: Treatment with Emergency Selective Arterial Embolization. *Radiology* 1998; 208:359-362.
2. Gilbert L, Porter W. Postpartum haemorrhage: a continuing problem. *Br J Obstet Gynecol* 1987; 94:67-71.
3. Hudon L, Belfort M. Diagnosis and management of placenta percreta: a Review. *Obstet Gynecol Surv* 1999; 54(11):156-164.
4. O'Brien J, Barton J. The Management of placenta Percreta: Conservative and operative strategies. *Am J Obstet Gynecol* 1996; 173(6):1632-1638.
5. Dubois J, Garel L. Placenta Percreta: Balloon occlusion and embolization of the internal iliac arteries to reduce intraoperative blood losses. *Am J Obstet Gynecol* 1997; 176:723-6.
6. Herbert WP, Afalo RC. Management of postpartum hemorrhage. *Clin Obstet Gynecol* 1984; 27:139-145.
7. Vedantham S, Goodwin SC. Uterine artery embolization: an underused method of controlling pelvis hemorrhage. *Am J Obstet Gynecol* 1997; 176(4).
8. Hong T, Tseng H, Lee R. Uterine artery embolization: an effective treatment for intractable obstetric haemorrhage. *Clinical Radiology* 2004; 59:96-101.

DISCUSION

Dr. Ricardo Illia: Indudablemente es una técnica valiosa, como dice el Dr. Mario Sebastiani, resuelve varias cosas pero la implementación en la urgencia a veces es bastante problemática.

Actualmente, los estadounidenses están introduciendo en el área de partos, un quirófano específico para este tipo de procedimientos, es decir, que el problema que se suscite sea simplemente la convocatoria de personal y no el armado de infraestructura, lo cual ahorra bastante tiempo. Una cosa es que venga un profesional a la sala de partos, a una urgencia, y otra cosa es que pase por rayos, agarre el carrito, busque el spongostan y no lo encuentra porque está en el 5º piso y resulta que tampoco está ahí sino que está en el 2º piso, etc. A nosotros nos va a costar un poco más armar una infraestructura de este porte.

En lo programado funciona muy bien. En la urgencia extrema, a veces este tiempo nos complica un poco y en realidad me parece bárbaro el enfoque técnico y que no se tengan en consideración algunas técnicas un tanto esotéricas que están siendo promocionadas y que en realidad mucho sentido no tienen, porque se convierten en un pandemonio en el quirófano, con maniobras que no sé cómo clasificarlas.

Coincido con el Dr. Sebastiani en el mantenimiento de la fertilidad, que es un hecho muy importante, pero tal cual se manifiesta en la literatura y en el trabajo de ustedes, es básicamente para la atonía, el acretismo no nos deja muchas otras posibilidades. De hecho, cuando uno opera un acretismo en una paciente embolizada es muy difícil, si bien tiene un valor enorme hacerlo. Creo que el Dr. Sebastiani se queda corto con el 10% de mortalidad materna por acretismo, creo que en Buenos Aires esto debe andar en no menos del 30% o 40% de mortalidad, esto tiene un subregistro muy importante. Pero cuando uno opera un acretismo electivo con embolización, ligado a los primeros pedículos, antes de entrarle a la ligadura de la uterina, viene el radiólogo intervencionista e inyecta el spongostan; en realidad uno continúa haciendo la histerectomía y es muy difícil saber si no sangró porque no tenía que sangrar; porque el operador fue lo suficientemente hábil; o porque hubo una sinergia entre la técnica quirúrgica y la embolización.

Yo creo que el enorme valor de la técnica no solamente es para este tipo de entidades. Nosotros en el Hospital Alemán también hemos hecho el procedimiento y lo vemos de suma utilidad. El tema, quizás como aporte, es que hay otras entidades de la práctica obstétrica o tocoginecológica que ameritan la embolización y ni hablar cuando uno tiene que tratar un embarazo cervical, que es una situación de una potencialidad sangrante realmente muy importante y la técnica de la cateterización en este tipo de pacientes permite hacer un tratamiento conservador. Por ejemplo, en el Hospital Alemán, nosotros tenemos 7 u 8 casos tratados, en los últimos 8-9 años, y no hemos tenido que recurrir a histerectomías por embarazo cervical, no solamente utilizando la embolización sino también metrotexate, inyección local de metrotexate, etc., es decir, una alquimia de terapéuticas nuevas que realmente son muy útiles.

Insisto que es un aporte importante y fundamentalmente ortodoxo para no andar implementando técnicas heterodoxas que no se justificarían.

Dra. Liliana Salcedo: Excelente la presentación. Quería hacer una pregunta del caso 7, ¿la falla estuvo en el área ecográfica, en la resonancia, o las dos?

Dr. Mario Sebastiani: Las dos, estaban exactamente el queso gruyere, los lagos placentarios cuando se veía la localización placentaria sobre el útero, el Doppler era significativo y la resonancia magnética también mostraba una muesca que parecía que efectivamente se había infiltrado la placenta sobre el miometrio; era una mancha oscura, no estaba todo bien delineado como marca la resonancia magnética y, sin embargo, fue un falso positivo, no hubo ningún inconveniente, se retiraron los catéteres y la paciente se fue.

Dra. Salcedo: La otra pregunta: las veces que hicieron histerectomía, había sido una situación programada por paridad, o sea no hubo fracaso.

Dr. Sebastiani: Programada, y vuelvo a repetirme, histerectomías de fácil factura, hubo una rotura vesical tratada por el urólogo con una displicencia, como sabemos que tratan los urólogos a la vejiga, lo resolvió en 5 minutos.

Dr. Raúl Winograd: No sólo quería felicitarte, sino también hacer unos comentarios. En los próximos días se va a instalar una mesa de hemodinamia completa en la planta quirúrgica del hospital, porque el tema es que no la usamos sólo nosotros, o sea, es enorme la difusión que está teniendo la embolización entre la gente de cirugía, de ginecología, de neurocirugía, que ha justificado que una mesa de hemodinamia, de reciente adquisición, se instale completamente en la planta quirúrgica. Ésto trae una ventaja acerca de algo que mencionaron y es que a veces el traslado de la paciente desde Hemodinamia al quirófano se complica en el hospital público, por el tema de los ascensores, lo que trae sus inconvenientes. La potencialidad de la aplicación que tiene la práctica endovascular es amplísima, no sólo en los casos que mencionó el Dr. Illia de embarazo cervical sino sobre todo en otras patologías.

En una diapositiva, hay una tabla donde quiero detenerme un poco.

Si bien todos tenemos en claro que lo que más se puede lograr es “sospecha diagnóstica”, cosa que siempre insistimos y desde el punto de vista médico-legal es fundamental hablar de que sólo es sospecha y que el diagnóstico es intraoperatorio, me llama la atención que prácticamente de 7 casos presentados tiene 4 casos en los que no hubo acretismo, que por supuesto fueron los 4 en que no hubo histerectomía. Entonces la pregunta que te hago es: ¿Evidentemente, el procedimiento preventivo fue hecho sobre la base de una determinada sospecha? Ahora, esa sospecha era: clínica, ecográfica, resonancia? Porque nosotros podemos decir, para satisfacción de nuestros ecografistas, que la predicción ecográfica hoy por hoy, si no es el 100%, casi lo es. De 7 casos hubo 4 que no fueron acretismo, y que no fueron histerectomía, entonces ¿en qué basaron el criterio o procedimiento preventivo?

Dr. Sebastiani: Ecografía y Doppler de la placenta.

Dr. Winograd: Pero eso quiere decir que de 7 casos, tuvieron 4 falsos; de los 7 en los que ustedes pensaron que había acretismo, no lo hubo. ¿La sospecha la fundamentaron en la ecografía, la resonancia y Doppler?

Dr. Sebastiani: Yo diría ecografía y Doppler, me da la impresión de que la experiencia más importante es ecografía y Doppler. El tema de resonancia magnética, que la tenemos en casi todas, diría yo, no es el motivo que nos lleva a preparar todo esto, yo diría que todas estas son placentas previas con signos “compatibles con”...

Podemos decir si esto fue un acretismo, una percreta o una increta? Contesto que salvo en un caso que fue claro y fue el primero, en el resto no fue así, decididamente es por sospecha ecográfica.

Dr. Illia: Lo que pasa, Dr. Winograd, es que la sensibilidad de la ecografía y el Doppler está directamente relacionado con el personal de imágenes, es decir si el personal es inherente al Servicio de Obstetricia o es perteneciente al Servicio de Imágenes General, ahí debe de haber algún sesgo, porque lo que usted dice también nos pasa un poco en la Maternidad Sardá, pero cuando uno sale del ámbito donde el ecografista es solamente del área de obstetricia, o incluso un obstetra, ahí empiezan a haber más errores.

Dr. Sebastiani: Yo diría que es operador - dependiente, sin ninguna duda. De cualquier manera, no me parece que hoy sea un diagnóstico de resolución casi cercano al 100%, pero no lo fue así en este tiempo ni en nuestra experiencia, yo creo que tiene sus inconvenientes.

Dra. Salcedo: Por un lado, es una herramienta más. Nuestras embolizaciones son profilácticas, en cambio, tenemos cero en emergencias por todo el operativo que dijeron ustedes. El tiempo de ustedes, entre paréntesis, me parece excelente.

Dr. Sebastiani: Es una hora como máximo.

Dra. Salcedo: Respecto de la parte vascular, quisiera decir que cuando nosotros no podemos hacer la embolización, entonces se realiza el control a través de la colaboración del cirujano vascular.

Si manejamos un muy alto riesgo, como dijo el Dr. Winograd, tenemos un excelente diagnóstico y nos basamos muchísimo en la ecografía transvaginal y en el Doppler asociado que nos aproxima muchísimo más que la resonancia. Entonces, si manejamos un riesgo muy alto y no tenemos posibilidades para hacer la embolización deberemos realizar clampeo infrarrenal de la aorta o de las ilíacas primitivas y hacemos la cesárea. Generalmente, por el perfil de nuestras pacientes, manejamos paridades muy altas y si el diagnóstico es acretismo, y tiene 5 hijos, entramos para hacer una histerectomía. Trabajar con baja circulación del área es el objetivo fundamental, que nos da una herramienta o la otra.

Dr. Firpo: Yo quería comentar algo rápido y concreto. Creo que todos nosotros tenemos mucha experiencia con el eco-Doppler y poca con la resonancia, con lo cual, considero que son métodos complementarios, así como lo son la mamografía y la ecografía en el estudio de la mama. Lo que pasa es que todos nosotros hemos visto unos cuantos miles de Doppler y hemos visto 50, 60 o 100 resonancias, y de otras cosas, no me refiero a placenta.

En la Suizo la estamos instaurando; ya van dos y se confirmaron por Doppler y ecografía. El miércoles se encara la tercera, que es una paciente mía con cuatro cesáreas anteriores y está presuntamente con altísimas sospechas, con eco-Doppler y con resonancia.

Lo que quiero agregar, y en esto quiero estar de acuerdo con el Dr. Sebastiani, es que es muy difícil de aplicar en la emergencia porque, en general, un acretismo que empieza a sangrar para cuando llegó el intervencionista, los catéteres y todo, ya lo tendríamos que tener resuelto porque si no, la paciente se nos está muriendo por la

intensidad de la hemorragia, con lo cual es muy difícil la aplicación de la embolización en la emergencia. Creo que esto es preventivo. Entonces yo no veo mal, en absoluto, que ante una fuerte sospecha de acretismo se prepare a la paciente con los catéteres aunque después no se confirme, porque si es un falso positivo, es mucho mejor que un falso negativo, porque en la emergencia es muy difícil poner los catéteres. Lo que quiero agregar es en los casos de las hemorragias o por desgarramiento de cuello, aun con histerectomía hecha, hay un par de casos danzando ahí, que los tenía el radiólogo intervencionista, en que se es más agresivo que con el spongostan y utilizan partículas de polivinilalcohol. Con las partículas de polivinilalcohol prácticamente es una obstrucción arterial y lo pongo porque esto también puede ir hacia el futuro donde tenemos vasos en pacientes poshisterectomizadas que pueden seguir sangrando, y esto ha sucedido. Son pacientes operadas, muy hipotensas y que siguen sangrando después de una histerectomía.

Cuando se lanzaron en París, lo hizo este radiólogo; los jefes del servicio donde estaba usaron metacrilato, el que vulgarmente llamamos "la gotita". Como era la primera vez que lo hacían, se quedaron esperando a ver qué pasaba. La paciente paró de sangrar, poshisterectomizada empezó a remontar, lo que sucedió es que no sacaron rápidamente el catéter y se les quedó con el metacrilato, con lo cual tuvieron que reintervenirla con los cirujanos vasculares y sacarla teniendo que llegar hasta la arteria, que la podían palpar bien con el catéter. En un segundo caso que hicieron, nada más, todavía no lo han publicado, inyectaron en otra hemorragia posparto metacrilato y, por supuesto, sacaron enseguida el catéter.

Dr. Sebastiani: Muchas gracias por todos vuestros aportes, porque no solo sirven para el día de hoy, sino que además abren ideas para el día de mañana.

Dos cosas tengo que decir: la primera es que el tema del Doppler ecográfico en nuestro caso, está hecho por gente que se dedica específicamente a ecografía obstétrica y yo diría que si ellos estuvieran aquí todavía se mostrarían muy cautos, en el sentido de mostrar una sensibilidad abultada y se toman mucho tiempo pero efectivamente hubo falsos positivos. Nuestros dos ecografistas no harían alharaca de esto y no están encantados de la vida de hacer este estudio y de definir una situación.

La segunda cosa que quiero decir y me gustaría dejar abierto el comentario, porque no lo puedo cerrar, pero les quisiera decir lo siguiente: uno de los autores es el Dr. Ricardo García Mónaco, profesor titular de Radiología, y es el encargado de la terapia intravascular. Su experiencia es en París, y hablando de que los quirófanos tengan esta tecnología, París por supuesto está regionalizada, y entonces él comentaba que no hizo su experiencia sobre casos propios, sino que la mayoría de los casos venían de otros hospitales. En las hemorragias posparto no siempre la mujer se muere en seguida, sino después de un intervalo de tiempo muchas veces prolongado. El relato es: "estuve 4 horas con la mujer, estuve 5 horas, le pasamos 10 unidades de sangre, etc.". Si en realidad las derivaciones fueran en la Ciudad de Buenos Aires, yo creo que a la noche no se puede tardar más de 20 minutos en llegar a un lugar como, por ejemplo, al Hospital Argerich desde cualquier otro hospital, donde una mujer se esté muriendo. Yo diría que nosotros podemos, perfectamente, acondicionar una mujer con unas suturas envolventes, puntos linch, con dos vías con sangre y llegar rápidamente a un lugar donde ya esté todo preparado, ya sea el Alemán o el Italiano. Creo

que la derivación es una instancia para estudiar, y no que todos tengamos salas de hemodinamia, porque me parece que podríamos instalarlas si tuviéramos el dinero, pero formar un personaje de éstos, que hagan una cateterización en 5 – 10 minutos como lo hemos visto, cuesta mucho más. Además, lo ideal sería que alguien haga esto más veces y no que hagamos una cada uno, hipotéticos futuros radiointervencionistas, motivo por el cual yo diría que es cierto que es cataclísmico, es cierto que habría un 20 - 30% de mortalidad; pero también es cierto que nosotros podemos lograr en la Ciudad de Buenos Aires una derivación y ubicar a una mujer de un lugar a otro en el término de 20 o 30 minutos y salvarle la vida. Les agradezco a todos.